





Caso clínico

Colangitis esclerosante asociada a infección severa por SARS-CoV-2

Sclerosing cholangitis associated with severe infection by SARS-CoV-2

Natalia Torres-Vellojín¹ , Juan Camilo Díaz-Duque² ,
Luz Adriana Gómez-Ramírez³ , Octavio G. Muñoz-Maya⁴ 

Resumen

La colangitis esclerosante secundaria es una enfermedad poco prevalente, de etiología multifactorial y con una fisiopatología progresiva, caracterizada por obstrucción biliar y fibrosis. Entre las múltiples causas se destacan las siguientes: inmunomediada por IgG4, isquémica, infecciosa y relacionada a medicamentos. En el contexto de la pandemia por SARS-CoV-2, se han reportado algunas series de casos que determinan una asociación entre estas dos entidades. Se presenta el caso de una mujer en la octava década de la vida con infección por SARS-CoV-2 grave, que cursó con ictericia progresiva, perfil hepático con patrón colestásico, y hallazgos imagenológicos de colangitis esclerosante con vía biliar desestructurada de manera difusa, microcálculos y barro biliar. Se diagnosticó colangitis esclerosante secundaria a SARS-CoV-2 y se dio manejo con ácido ursodesoxicólico.

Palabras clave: SARS-CoV-2, colangitis esclerosante secundaria, enfermedad crítica, COVID-19, ácido ursodesoxicólico, trasplante.

Abstract

Secondary sclerosing cholangitis is a rare disease of multifactorial etiology with a progressive pathophysiology, characterized by biliary obstruction and fibrosis. Multiple causes include: IgG4-immune-mediated, ischemic, infectious and drug-induced. In the context of the SARS-CoV-2 pandemic, some case series have been reported that determine an association between these two entities. We present the case of a woman in her eighth decade with severe SARS-CoV-2 infection that presented with progressive jaundice, liver profile with cholestatic pattern, and imaging findings of sclerosing cholangitis with obliterated bile ducts, microlithiasis and biliary sludge. Sclerosing cholangitis secondary to SARS-CoV-2 was diagnosed and the patient was treated with ursodeoxycholic acid.

¹ Estudiante de Medicina, Universidad de Antioquia. Medellín, Colombia.

² Estudiante de Medicina, Universidad de Antioquia. Medellín, Colombia.

³ Médica General, Hospitalización, Hospital Pablo Tobón Uribe. Medellín, Colombia.

⁴ Médico, Especialista en Medicina Interna, Especialista en Hepatología Clínica y Trasplante Hepático, Hospital Pablo Tobón Uribe, Universidad de Antioquia. Medellín, Colombia. E-mail: octavio.g.munoz@gmail.com.

Conflicto de interés: los autores declaran que no tienen conflicto de interés.

Hepatología 2022;3:225-232. <https://doi.org/10.52784/27112330.161>.

Recibido el 11 de febrero de 2022; aceptado el 7 de abril de 2022. Editora Médica Colombiana S.A., 2022®.

Keywords: SARS-CoV-2, secondary sclerosing cholangitis, critically ill, COVID-19, ursodeoxycholic acid, transplant.

Introducción

El virus SARS-CoV-2 utiliza la enzima convertidora de angiotensina 2 (ACE2) como receptor y puerta de entrada a las células blanco, esta enzima se encuentra presente en varios sistemas del organismo, entre ellos, se ha identificado en las células epiteliales hepáticas y biliares, y hay estudios que evidencian su expresión específica en los colangiocitos [1]. Conociendo esta fisiopatología, se ha documentado la elevación de las bilirrubinas y de la gamma-glutamyl transferasa (GGT) durante COVID-19, como una posible lesión hepatobiliar directa mediada por este virus, y aquellos pacientes que desarrollan este cuadro tienen más probabilidad de progresar a una enfermedad grave [2].

La colangitis esclerosante secundaria es una patología rara en frecuencia (1/2.000 pacientes en UCI) [3], se sospecha ante un daño hepático colestásico progresivo y se atribuye a muchas causas, entre ellas, isquemia, infecciones, inducida por medicamentos o autoinmune. En 2001 se describió por primera vez la colangitis esclerosante secundaria en el paciente en estado crítico, cuya fisiopatología se basaba en la colangiopatía isquémica derivada del compromiso micro y macrocirculatorio que afectaba especialmente al paciente grave en unidades de cuidado intensivo (UCI), y que en el contexto de la pandemia actual se ha determinado como diagnóstico diferencial en el paciente con COVID-19, en cuya recuperación paulatina hay un empeoramiento progresivo de la función hepática. A continuación, se presenta el caso de una paciente con colestasis durante la recuperación de la infección

por SARS-CoV-2, atendida en el Hospital Pablo Tobón Uribe.

Caso clínico

Se trata de una mujer en la octava década de la vida, con antecedentes de hipertensión arterial, enfermedad pulmonar obstructiva crónica no dependiente de oxígeno y enfermedad coronaria, quien inició con cuadro clínico consistente en fiebre y síntomas respiratorios, por lo cual se le realizó prueba de PCR para SARS-CoV-2 que fue positiva; su centro de salud consideró realizar manejo ambulatorio con oxígeno domiciliario. En el transcurso de la semana siguiente empeoraron los síntomas respiratorios, con aumento del requerimiento de oxígeno, por lo cual fue trasladada a una institución de cuarto nivel de complejidad. Al momento del ingreso, la bioquímica hepática presentaba alteraciones muy leves (AST: 79 U/L, ALT: 96 U/L, BT: 0,34 mg/dL, BD: 0,12 mg/dL) y las imágenes de tomografía mostraban un hígado sano sin dilatación de la vía biliar. En el hospital se encontró a la paciente en falla respiratoria hipoxémica, que requirió manejo con ventilación mecánica invasiva en unidades de alta dependencia. También requirió alto soporte ventilatorio y protocolo de pronación para manejo del síndrome de dificultad respiratoria aguda (SDRA), y presentó como complicaciones asociadas choque séptico sin aislamiento microbiológico, necesidad de soporte vasopresor con noradrenalina en dosis que oscilaron entre 0,01 µg/kg/min a 0,05 µg/kg/min, lesión renal aguda que necesitó terapia de reemplazo renal y síndrome de descondicionamiento por debilidad neuromuscular en paciente crítico. Finalmente, fue necesaria la realización de traqueotomía y



gastrostomía. Egresó de la institución a los dos meses y fue remitida para seguir con ventilación crónica domiciliaria. Una semana más tarde reingresó a la institución por neumonía bacteriémica por *Staphylococcus aureus* meticilino-resistente (SAMR), que fue tratada con vancomicina, nuevamente con necesidad de noradrenalina a dosis de 0,05 µg/kg/min durante menos de 48 horas. Ingresó a la unidad de cuidados intensivos, y al mes se definió seguir el manejo en su casa para continuar el proceso de rehabilitación domiciliaria.

La paciente consultó nuevamente al servicio de urgencias por ictericia progresiva, se realizaron paraclínicos que reportaron alteración del perfil hepático a favor de ser colestásico (tabla 1), y ecografía de hígado y vías biliares con cambios de adenomiosomatosis vesicular, descartando dilatación de la vía biliar. Se aclararon hallazgos con resonancia simple y contrastada de abdomen que evidenció patrón de colangitis esclerosante con vía biliar desestructurada de manera difusa (figuras 1 y 2).

Desenlace

Se realizó un abordaje clínico multidisciplinario con el apoyo del servicio de Hepatología, y se consideró un síndrome icterico secundario a colangitis esclerosante. Se descartó que correspondiera a colangitis esclerosante primaria y se realizó todo el tamizaje de causas secundarias, incluidas, colangitis bacterianas recurrentes, VIH, tóxicos, causas autoinmunes y colangiocarcinoma. Se realizó *staff* clínico, donde nuevamente se revisaron imágenes diagnósticas y se concluyó que había extenso compromiso de la vía biliar intrahepática que no parecía corresponder a una enfermedad primaria de la vía biliar, y con respecto a su antecedente patológico de infección viral previa, se asoció a colangitis esclerosante secundaria a SARS-CoV-2 y se manejó médicamente con ácido ursodesoxicólico 15 mg/kg/día. Finalmente, la paciente reingresó al servicio de urgencias con sepsis de origen urinario por bacilos gram-negativos, con bioquímica hepática que mostró leves signos de mejoría, sin embargo, evolucionó a la disfunción orgánica multisistémica y falleció.

Tabla 1. Perfil hepático y seguimiento.

Prueba	Ingreso 02/02/2021	Reingreso 10/05/2021	Seguimiento 03/06/2021	Valores de referencia
Alanino aminotransferasa (ALT)	96 U/L	204 U/L	100 U/L	5-34 U/L
Aspartato aminotransferasa (AST)	79 U/L	261 U/L	89 U/L	0-55 U/L
Gamma glutamil transferasa (GGT)	-	1.108,8 U/L	579 U/L	12-64 U/L
Bilirrubina total	0,4 mg/dL	13,19 mg/dL	14,8 mg/dL	0,2-1,20 mg/dL
Bilirrubina directa	0,1 mg/dL	7,93 mg/dL	9,0 mg/dL	0,1-0,5 mg/dL
Bilirrubina indirecta	-	5,26 mg/dL	-	N.A.*
Fosfatasa alcalina	-	2.434 U/L	1.601 U/L	40-150 U/L

*N.A.: no aplica.

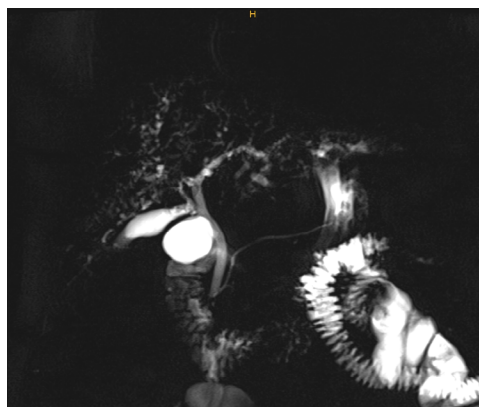


Figura 1. Colangiografía por resonancia magnética. Severa desestructuración de la vía biliar intrahepática, con dilataciones y estenosis.

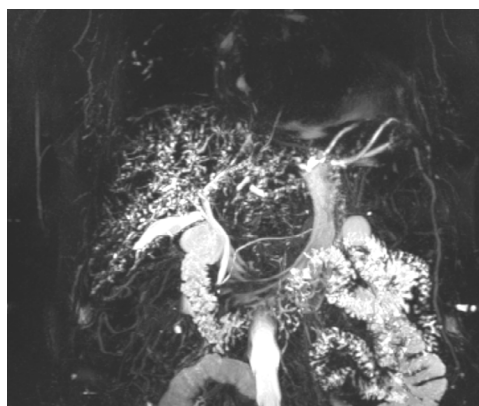

Figura 2. Vía biliar intrahepática completamente desestructurada, distorsión difusa de su arquitectura en ambos lóbulos hepáticos, con áreas de estenosis focal acompañadas de dilatación segmentaria.

Discusión

La enfermedad por coronavirus 2019 (COVID-19), cuyo patógeno se ha denominado SARS-CoV-2 (coronavirus de tipo 2 causante del síndrome respiratorio agu-

do severo), se ha propagado por todo el mundo provocando una pandemia en curso. Los síntomas más frecuentes son respiratorios y el pronóstico en la mayoría de pacientes es favorable. No obstante, los pacientes ancianos y/o con comorbilidades subyacentes tienen más riesgo de desarrollar neumonía grave, con complicaciones como el SDRA y falla multiorgánica. Se ha documentado que COVID-19, además de generar afecciones pulmonares, también puede afectar múltiples órganos, entre ellos el hígado. La colangitis esclerosante secundaria es una complicación tardía de enfermedades que requieren estancia prolongada en UCI, se ha denominado colangitis esclerosante en pacientes críticamente enfermos, y se caracteriza por ocasionar colestasis crónica con una rápida evolución hacia la cirrosis biliar, cuyo determinante principal parece ser la lesión isquémica de la vía biliar con la formación de cilindros biliares, infectados con frecuencia por bacterias multirresistentes; situación que se observa en una proporción importante de pacientes con COVID-19 con el desarrollo de SDRA y choque séptico [4].

Así, la colangiopatía post-COVID es una entidad que ha surgido en el último año con varias publicaciones sobre casos de pacientes en recuperación de la infección por SARS-CoV-2, que desarrollan enfermedad colestásica durante este proceso. La colangitis esclerosante secundaria es una entidad mucho menos frecuente que la colangitis idiopática o primaria, con una prevalencia de 1 en 2.000 admisiones a las UCI [3]. Hay múltiples causas asociadas a la colangitis esclerosante secundaria, entre ellas, infecciosas, inducida por medicamentos, obstructiva, autoinmune (IgG4) y de etiología isquémica. Esta última hace parte de la fisiopatología de la nueva entidad denominada colangitis esclerosante secundaria en el paciente en estado crítico, la cual es una causa rara que se pre-

senta predominantemente en los pacientes con estancia prolongada en las UCI [3]. En un estudio de cohorte retrospectivo de 34 pacientes ingresados en UCI por COVID-19 grave, un porcentaje significativo (59%) desarrolló lesión hepática colestásica. De estos, cuatro pacientes progresaron a colangitis esclerosante secundaria del paciente en estado crítico, en comparación con ninguno en la cohorte con SDRA grave por influenza A [4].

En el contexto actual, varios reportes de casos se han realizado sobre la colangiopatía post-COVID como una nueva entidad, cuya fisiopatología puede estar relacionada con el daño hepático directo que puede producir este virus gracias a su receptor ACE2, o ser secundario a una colangitis del paciente en estado crítico. El caso presentado es de una paciente con múltiples factores de riesgo para esta segunda entidad: estancia prolongada en UCI, requerimiento de ventilación mecánica invasiva y choque hemorrágico con lesión renal aguda KDIGO III, que representan un estado de hipoperfusión asociado. Los reportes epidemiológicos sobre la colangitis esclerosante secundaria en el paciente en estado crítico revelan que el SDRA, el requerimiento de ventilación mecánica durante la estancia en UCI por un promedio >30 días, la hipotensión grave [5] y el tratamiento vasopresor, son noxas comunes en estos pacientes [6,7].

El SDRA se encuentra entre las causas frecuentes de ingreso a unidades de alta dependencia, varios casos de colangitis esclerosante secundaria en paciente crítico se han descrito en la neumonía por H1N1, y se han logrado identificar otros factores de riesgo como la obesidad, la grasa visceral y el tiempo prolongado en pronó [8], condiciones que son comunes a la neumonía por SARS-CoV-2, y que se pueden asociar también al riesgo de colangiopatía en esta población.

Otra condición que puede promover el desarrollo de colangitis secundaria, es el daño hepático inducido por medicamentos como la ketamina, un antagonista del receptor NMDA no competitivo, que bloquea el glutamato usado como método de anestesia general en pacientes con necesidad de ventilación mecánica [9]. En una serie de casos realizada con cinco pacientes sometidos a ventilación mecánica y al uso de ketamina intravenosa, se observó la presencia de dilataciones y estenosis de los conductos biliares intrahepáticos y extrahepáticos, sepsis biliar y cirrosis descompensada asociada directamente a la dosis del fármaco [10].

El diagnóstico de colangitis esclerosante secundaria se realiza por colangiopancreatografía retrógrada endoscópica (CPRE) o colangiografía por resonancia. Estos métodos logran identificar estenosis y dilataciones difusas de los conductos biliares intrahepáticos, y defectos de llenado con cilindros biliares [11]. En el presente caso, la resonancia simple y contrastada de abdomen evidenció el patrón de colangitis esclerosante con una vía biliar desestructurada de manera difusa, con microcálculos y barro biliar. Previo al desarrollo de estas complicaciones, la paciente tenía pruebas de función hepática con una alteración leve, y la estructura de la vía biliar era normal. Además, no tenía criterios para una colangitis esclerosante primaria, y se descartaron de manera racional otras causas secundarias.

En un reporte de caso realizado por Klindt y colaboradores, se describe a un paciente con colangitis esclerosante secundaria a una infección grave por SARS-CoV-2, donde se encontraron hallazgos equiparables a los reportados en nuestro caso, tales como múltiples cambios en el diámetro de los conductos biliares intrahepáticos de tamaño pequeño y mediano [12]. En otro reporte publicado por Edwards y colaboradores, se describe a un hombre de 59 años sin antecedente de enfermedad

hepática primaria, el cual desarrolla un patrón colestásico con dilatación extensa del conducto intrahepático en el contexto de la infección viral por SARS-CoV-2 [13].

Desde una mirada histopatológica, los pacientes con colangitis esclerosante secundaria presentan lesión de los colangiocitos con cambios microvasculares asociados. Se ha reportado necrosis de los colangiocitos, destrucción del epitelio biliar, reacción ductular, fibrosis progresiva de las vías portales, y en algunos casos, se ha observado progresión a cirrosis biliar secundaria. Algunas características que confieren mayor riesgo de progresión a esta última entidad son: escasez de conductos biliares, la presencia de metaplasia de citoqueratina 7 de los hepatocitos periportales y la evidencia de puentes fibróticos [14].

No obstante, los estudios que se han desarrollado alrededor de la pandemia por COVID-19, han dilucidado hallazgos histológicos que distan de los descritos en la colangiopatía secundaria en el paciente en estado crítico. Roth y colaboradores informaron la presencia de vacuolización citoplasmática extrema de los colangiocitos, cambios microvasculares como inflamación endotelial de la arteria hepática, flebitis de la vena porta y el síndrome de obstrucción sinusoidal en tres pacientes que desarrollaron colestasis grave durante la recuperación de la infección por SARS-CoV-2. Estos autores concluyen que los casos presentados hacen parte de una nueva colangiopatía posterior a la enfermedad crítica por COVID-19, que comparte las características de la colangitis esclerosante secundaria del paciente crítico, pero con nuevos hallazgos no observados en el espectro de las colangiopatías [15].

Manejo

En un estudio realizado por Bütikofer y colaboradores, se reportó el uso de ácido urso-

desoxicólico en cuatro pacientes con colangitis esclerosante secundaria en paciente crítico; de los dos pacientes que fallecieron, uno de ellos presentó una disminución del patrón serológico de la colestasis, y el otro paciente no mostró ninguna mejoría. Los pacientes que sobrevivieron mostraron disminución del prurito, uno de ellos se asignó a lista de espera para trasplante hepático y presentó mejoría de los marcadores de laboratorio de colestasis, mientras que en el otro no se detectaron cambios [4].

El ácido ursodesoxicólico es usado como litolítico en colangitis esclerosante en el paciente crítico, con el fin de mejorar el flujo de bilis, no obstante, hacen falta ensayos clínicos aleatorizados para verificar la eficacia de su uso [16-19].

Trasplante hepático

Lee y colaboradores publicaron un reporte de caso sobre la realización de trasplante hepático ortotópico de donante fallecido en un varón de 64 años, que desarrolló enfermedad hepática terminal asociada a colangitis esclerosante secundaria del paciente crítico, luego de haber padecido una enfermedad crítica por SARS-CoV-2. Los autores describen que fue un procedimiento exitoso, con seguimiento a ocho meses sin detectar rechazo o complicaciones asociadas [20].

Así mismo, hasta la fecha se han reportado tres casos más de trasplante hepático exitoso luego de colangiopatía post-COVID-19 [21, 22]. Se plantea entonces esta enfermedad como indicación suficiente para considerar el trasplante hepático, sin embargo, se necesitan series de casos más grandes para aumentar su validez terapéutica.

Limitaciones

Las limitaciones de este reporte de caso radican en la poca información que existe alrededor de esta entidad.



Conclusiones

El caso presentado evidencia la colangitis esclerosante secundaria como una nueva entidad asociada al SARS-CoV-2, cuyos mecanismos fisiopatológicos no están bien dilucidados, pero se describe la asociación entre el daño directo a la vía biliar inducida por el virus, las noxas que rodean al paciente gravemente enfermo y la desestructuración de la vía biliar.

Referencias

- Chai X, Hu L, Zhang Y, Han W, Lu Z, Ke A, et al. Specific ACE2 expression in cholangiocytes may cause liver damage after 2019-NCOV infection. *bioRxiv* 2020. <https://doi.org/10.1101/2020.02.03.931766>.
- Cai Q, Huang D, Yu H, Zhu Z, Xia Z, Su Y, et al. COVID-19: Abnormal liver function tests. *J Hepatol* 2020;73:566-574. <https://doi.org/10.1016/j.jhep.2020.04.006>.
- Martins P, Verdelho Machado M. Secondary sclerosing cholangitis in critically ill patients: An underdiagnosed entity. *GE Port J Gastroenterol* 2020;27:103-114. <https://doi.org/10.1159/000501405>.
- Bütikofer S, Lenggenhager D, Wendel Garcia PD, Maggio EM, Haberecker M, Reiner CS, et al. Secondary sclerosing cholangitis as cause of persistent jaundice in patients with severe COVID-19. *Liver Int* 2021;41:2404-2417. <https://doi.org/10.1111/liv.14971>.
- Leonhardt S, Veltzke-Schlieker W, Adler A, Schott E, Hetzer R, Schaffartzik W, et al. Trigger mechanisms of secondary sclerosing cholangitis in critically ill patients. *Crit Care* 2015;19:131. <https://doi.org/10.1186/s13054-015-0861-5>.
- Lin T, Qu K, Xu X, Tian M, Gao J, Zhang C, et al. Sclerosing cholangitis in critically ill patients: an important and easily ignored problem based on a German experience. *Front Med* 2014;8:118-126. <https://doi.org/10.1007/s11684-014-0306-6>.
- Kirchner GI, Rümmele P. Update on sclerosing cholangitis in critically ill patients. *Viszeralmmedizin* 2015;31:178-184. <https://doi.org/10.1159/000431031>.
- Weig T, Schubert MI, Gruener N, Dolch ME, Frey L, Miller J, et al. Abdominal obesity and prolonged prone positioning increase risk of developing sclerosing cholangitis in critically ill patients with influenza A-associated ARDS. *Eur J Med Res* 2012;17:30. <https://doi.org/10.1186/2047-783x-17-30>.
- Chanques G, Constantin JM, Devlin JW, Ely EW, Fraser GL, Gélinas C, et al. Analgesia and sedation in patients with ARDS. *Intensive Care Med* 2020;46:2342-2356. <https://doi.org/10.1007/s00134-020-06307-9>.
- Keta-Cov research group. Intravenous ketamine and progressive cholangiopathy in COVID-19 patients. *J Hepatol* 2021;74:1243-1244. <https://doi.org/10.1016/j.jhep.2021.02.007>.
- Gudnason HO, Björnsson ES. Secondary sclerosing cholangitis in critically ill patients: current perspectives. *Clin Exp Gastroenterol* 2017;10:105-111. <https://doi.org/10.2147/CEG.S115518>.
- Klindt C, Jensen B-E, Brandenburger T, Feldt T, Killer A, Schimmöller L, et al. Secondary sclerosing cholangitis as a complication of severe COVID-19: A case report and review of the literature. *Clin Case Rep* 2021;9:e04068. <https://doi.org/10.1002/ccr3.4068>.
- Edwards K, Allison M, Ghuman S. Secondary sclerosing cholangitis in critically ill patients: a rare disease precipitated by severe SARS-CoV-2 infection. *BMJ Case Reports* 2020;13:e237984. <https://doi.org/10.1136/bcr-2020-237984>.
- Esposito I, Kubisova A, Stiehl A, Kulaksiz H, Schirmacher P. Secondary sclerosing cholangitis after intensive care unit treatment: clues to the histopathological differential diagnosis. *Virchows Arch* 2008;453:339-345. <https://doi.org/10.1007/s00428-008-0654-1>.
- Roth NC, Kim A, Vitkovski T, Xia J, Ramirez G, Bernstein D, et al. Post-COVID-19 cholangiopathy: A novel entity. *Am J Gastroenterol* 2021;116:1077-1082. <https://doi.org/10.14309/ajg.0000000000001154>.
- Gelbmann CM, Rümmele P, Wimmer M, Hofstätter F, Göhlmann B, Endlicher E, et al. Ischemic-like cholangiopathy with secondary sclerosing cholangitis in critically ill patients. *Am J Gas-*

- troenterol 2007;102:1221-1229. <https://doi.org/10.1111/j.1572-0241.2007.01118.x>.
17. Reichert MC, Jüngst C, Grünhage F, Lammert F, Krawczyk M. Secondary sclerosing cholangitis rapidly leading to liver cirrhosis: a possible post-ICU treatment sequel. *QJM* 2015;109:119-120. <https://doi.org/10.1093/qjmed/hcv119>.
 18. Jaeger C, Mayer G, Henrich R, Gossner L, Rabenstein T, May A, et al. Secondary sclerosing cholangitis after long-term treatment in an intensive care unit: clinical presentation, endoscopic findings, treatment, and follow-up. *Endoscopy* 2006;38:730-734. <https://doi.org/10.1055/s-2006-925241>.
 19. Kwon ON, Cho SH, Park CK, Mun SH. Biliary cast formation with sclerosing cholangitis in critically ill patient: case report and literature review. *Korean J Radiol* 2012;13:358-362. <https://doi.org/10.3348/kjr.2012.13.3.358>.
 20. Lee A, Wein AN, Doyle MBM, Chapman WC. Liver transplantation for post-COVID-19 sclerosing cholangitis. *BMJ Case Rep* 2021;14:e244168. <https://doi.org/10.1136/bcr-2021-244168>.
 21. Durazo FA, Nicholas AA, Mahaffey JJ, Sova S, Evans JJ, Trivella JP, et al. Post-COVID-19 cholangiopathy-a new indication for liver transplantation: A case report. *Transplant Proc* 2021;53:1132-1137. <https://doi.org/10.1016/j.transproceed.2021.03.007>.
 22. Meersseman P, Blondeel J, De Vlieger G, van der Merwe S, Monbaliu D. Secondary sclerosing cholangitis: an emerging complication in critically ill COVID-19 patients. *Intensive Care Med* 2021;47:1037-1040. <https://doi.org/10.1007/s00134-021-06445-8>.

