

Artículo de revisión

Enfermedad hepática congestiva, las repercusiones hepáticas de un corazón enfermo*Congestive liver disease, the hepatic consequences of a diseased heart*Martín Rebolledo-Del Toro¹ , Reinaldo Andrés Rincón-Sánchez² **Resumen**

La hepatopatía congestiva comprende el espectro de manifestaciones a nivel del hígado, con injuria inducida como consecuencia de la congestión venosa hepática por una alteración en el flujo venoso del tracto de salida hepático. La etiología más frecuente es la falla cardiaca derecha, que por aumento de la presión venosa central, lleva retrógradamente al aumento de la presión venosa hepática, disminución del flujo hepático y disminución de la saturación de oxígeno, con congestión a nivel sinusoidal y particular compromiso de los hepatocitos de la zona 3. Generalmente tiene una presentación subclínica en cuanto a manifestaciones hepáticas que son enmascaradas por los signos y síntomas de falla cardiaca. El diagnóstico comprende la suma de hallazgos serológicos, imagenológicos e histológicos, luego de una exclusión de otras patologías con posible injuria hepática. El tratamiento se basa en el manejo de la falla cardiaca de base, y el pronóstico a su vez, queda supeditado a la fase de la enfermedad cardiaca de base. Se realizó una búsqueda de la literatura con el fin de construir una revisión de esta entidad, con conceptos actualizados a partir de la evidencia reciente.

Palabras clave: daño hepático, hepatopatía, congestiva, venosa, presión venosa central, falla cardiaca, cardiomiopatía, trasplante cardiaco.

Abstract

Congestive liver disease comprises the spectrum of manifestations secondary to liver injury as a consequence of hepatic venous congestion due to a disturbance in the hepatic venous outflow. The most frequent cause is right heart failure, which, due to an increase in central venous pressure, leads retrogradely to an increase in hepatic venous pressure, a decrease in liver inflow and a decrease in oxygen saturation, with sinusoidal congestion and characteristic compromise of zone 3 hepatocytes. Its presentation is usually subclinical in terms of liver manifestations, masked by the signs and symptoms of heart failure. The diagnosis includes the sum of serological, imaging and histological

¹ Médico, Residente de Medicina Interna, Departamento de Medicina Interna, Hospital Universitario San Ignacio, Pontificia Universidad Javeriana. Bogotá, Colombia. E-mail: rebolledom@javeriana.edu.co.

² Médico, Especialista en Medicina Interna, Especialista en Gastroenterología y Endoscopia Digestiva, Departamento de Medicina Interna, Unidad de Gastroenterología, Hospital Universitario San Ignacio, Pontificia Universidad Javeriana. Bogotá, Colombia.

Conflicto de interés: los autores declaran que no tienen conflicto de interés.

Hepatology 2022;3:29-39. <https://doi.org/10.52784/27112330.146>.

Recibido el 7 de septiembre de 2021; aceptado el 8 de noviembre de 2021. Editora Médica Colombiana S.A., 2022®.

findings, after exclusion of other entities involving liver injury. Treatment is based on the management of the underlying heart failure and the prognosis is as well dependent on the stage of the underlying heart disease. A literature search was carried out in order to create a review of this entity with updated concepts based on recent evidence.

Keywords: liver injury, liver disease, congestion, venous, central venous pressure, heart failure, cardiomyopathy, heart transplantation.

Introducción

El hígado es un órgano altamente vascularizado que recibe aproximadamente el 25% del gasto cardiaco, y por tanto, es susceptible a distintos tipos de alteraciones e injurias circulatorias. La hepatopatía congestiva es el término que describe las manifestaciones clínicas y bioquímicas de la congestión pasiva del hígado a consecuencia de una elevación de la presión venosa central, más frecuentemente como resultado de falla cardiaca, pero también secundario a alteraciones vasculares primarias de índole trombótico. Es frecuente que los pacientes con falla cardiaca presenten no solo alteración en el flujo de salida venoso, sino también compromiso en la perfusión hepática arterial, llevando a hepatitis isquémica. En la presente revisión, se resumen los conocimientos disponibles respecto al escenario de hepatopatía congestiva secundaria a falla cardiaca de diferentes etiologías, cuadro que se caracteriza usualmente por ser subclínico y detectado más frecuentemente por alteraciones bioquímicas [1,2].

Metodología

Se realizó una revisión narrativa a través de una búsqueda de la literatura en Medline/PubMed y Cochrane, incluyendo artículos en inglés y español publicados en los últimos 5 años, de tipo revisión narrativa, revisión sistemática, metaanálisis, guías de práctica clínica, estudios clínicos aleatorizados y artículos originales. Como estrategia de búsqueda

se usaron los términos "Congestive Hepatopathy" obteniendo 75 resultados, y luego una segunda búsqueda construida a partir de los descriptores MeSH ("Heart Failure/complications"[Mesh] OR "Heart Failure/diagnosis"[Mesh] OR "Heart Failure/diagnostic imaging"[Mesh] OR "Heart Failure/drug therapy"[Mesh] OR "Heart Failure/epidemiology"[Mesh] OR "Heart Failure/etiology"[Mesh] OR "Heart Failure/physiopathology"[Mesh] OR "Heart Failure/therapy"[Mesh]) AND "Liver Diseases"[Majr], a partir de la cual se obtuvieron 28 resultados. Eliminando los artículos repetidos, y luego de una elección de artículos basados en la relevancia respecto al tema y experticia de los autores, se analizaron manualmente 13 artículos para la redacción de la revisión.

Definición

El término hepatopatía congestiva se refiere al espectro de manifestaciones hepáticas clínicas, bioquímicas e imagenológicas que ocurren como resultado de la congestión venosa hepática pasiva, con injuria hepática inducida por una alteración en el flujo venoso hepático en el tracto de salida. Existen muchas patologías que pueden alterar la salida del flujo que resulta en congestión parenquimatosa; la causa más frecuente y en la que nos centramos para la revisión es la insuficiencia cardiaca, aunque puede ser el resultado de cualquier anomalía en la vena cava inferior o venas hepáticas. La hepatopatía congestiva



es la causa más común de disfunción hepática en falla cardíaca, más incluso que la reducción del gasto cardíaco (figura 1). La incidencia de hepatopatía congestiva gira entre 1.5% y 65% en falla cardíaca severa, y podría ser mayor en pacientes candidatos a dispositivos de asistencia ventricular izquierda [3-6].

Fisiopatología

El hígado recibe sangre de la vena porta y la arteria hepática, lo cual protege al órgano, dado que si una fuente falla, el funcionamiento del hígado continúa a partir de la suplencia de la otra [3]. El flujo hepático está dado en su mayoría (75%) por el aporte venoso portal con sangre poco oxigenada, y apenas en un 25% por sangre arterial oxigenada que viene de la arteria hepática, rama del tronco celiaco. La circulación arterial hepática cuenta con un mecanismo de autorregulación que es capaz de mantener el flujo hepático total constante a partir de un aumento del flujo arterial hepático (mediado por adenosina como vasodilatador), en respuesta a una disminución del 25% al 60% del flujo portal [1,3,7-9].

Existen dos modelos para describir la unidad funcional hepática. El lobulillo clásico que es una estructura hexagonal alrededor de una vénula central, rama de la vena hepática, y los tractos portales en las esquinas, conformados por ramas de la vena portal, arteria hepática, ductos biliares, linfáticos y nervios. El otro modelo es el del acino hepático que se divide en 3 zonas. La zona 1 tiene los hepatocitos más cercanos a la tríada portal y reciben la mayor cantidad de irrigación, por lo tanto, son los más sensibles al daño por medicamentos y toxinas; los hepatocitos de la zona 3 están cerca de la vena central, tienen relativamente pobre suplencia de oxígeno, y son más susceptibles al daño por congestión venosa e hipoxia (figura 2) [8].

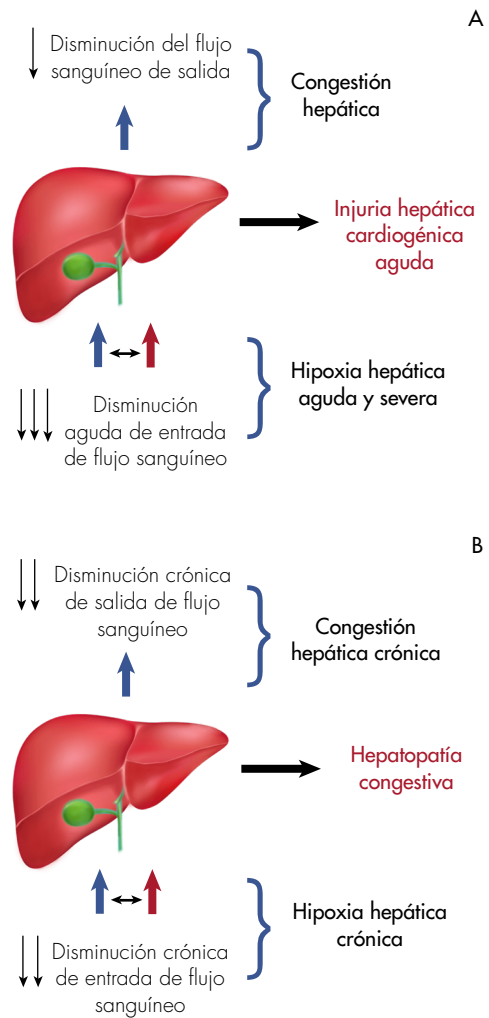


Figura 1. Mecanismos de injuria hepática en falla cardíaca. (A) La injuria hepática cardiogénica aguda se desarrolla posterior a la hipoxia hepática. (B) La hepatopatía congestiva es el resultado de la congestión hepática crónica asociada a hipoxia hepática crónica. Tomado y modificado [3].

Existen dos mecanismos por los cuales la falla cardíaca lleva a injuria hepática. El primero de ellos es a través de la congestión hepática; la ausencia de válvulas en las venas hepáticas permite que los aumentos en la presión de la vena cava inferior impac-

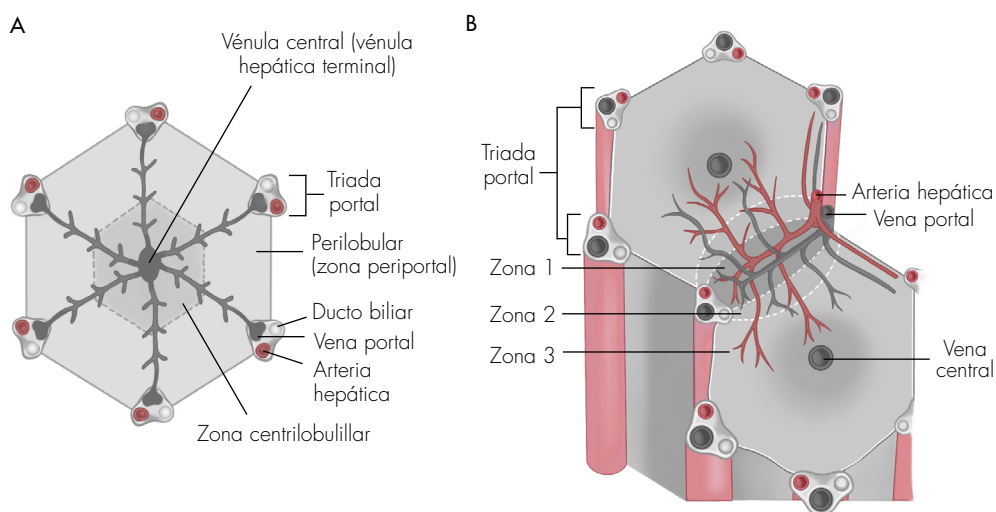


Figura 2. Unidad funcional del hígado. (A) El lobulillo clásico es una estructura hexagonal alrededor de una vénula central. (B) Acino hepático que se divide en 3 zonas. La zona 1 tiene los hepatocitos más cercanos a la triada portal, en tanto que los hepatocitos de la zona 3 están cerca de la vena central. Tomado y modificado [8].

ten sobre el lecho sinusoidal. El segundo de ellos es la isquemia hepática con el daño celular causado por la hipoxia inducida por hipoperfusión y subsecuente reperusión, lo cual genera activación temprana de las células de Kupffer, activación tardía de polimorfonucleares, sobrecarga intracelular de calcio, citoquinas, quimioquinas, estrés oxidativo, daño mitocondrial y disrupción de la microcirculación; todo esto se traduce en necrosis de coagulación centrilobular de la zona 3. Nos centraremos en el primer mecanismo para la presente revisión [3].

La salida del flujo hepático se da a través de las venas suprahepáticas y hacia la vena cava inferior, por lo tanto, cualquier causa de falla ventricular derecha precipita la congestión hepática. Los estudios previos de fisiología mostraron que la presión de la vena cava inferior se asociaba con el metabolismo hepático en términos de relación de cuerpos cetónicos arteriales, parámetro que refleja el estado de reducción mitocondrial, y se usa como índice del estado energético hepático. A través de una relación lineal entre estos

dos, se determinó que el límite de seguridad superior de presión de la vena cava inferior está cerca de los 27 cmH₂O (20,5 mmHg), y que una presión de 35 cmH₂O (26,6 mmHg) es un nivel crítico para mantener la viabilidad hepática [1,7].

La congestión hepática lleva a injuria hepática a través de 3 mecanismos principales [1]: 1) disminución del flujo hepático; 2) disminución de la saturación de oxígeno; y, 3) aumento de la presión venosa hepática.

En el escenario de falla cardiaca derecha y la subsecuente elevación de la presión venosa central, existe una elevación crónica de la presión venosa hepática, debido a que las presiones elevadas intracardiacas se transmiten a las venas hepáticas y sinusoides, generando disminución del ingreso de flujo venoso portal. Con el tiempo llevan a dilatación sinusoidal, disminución del flujo hepático arterial, y por lo tanto, de la sangre oxigenada disponible. La congestión y dilatación sinusoidal conduce a extravasación de proteínas y fluidos

al espacio perisinusoidal de Dissé, lo cual impide la difusión de oxígeno y nutrientes a los hepatocitos. El incremento de presión sinusoidal ocasiona estrés sobre el endotelio sinusoidal, lo que lleva a menor producción de óxido nítrico y vasoconstricción, que se traduce en isquemia sinusoidal de la zona 3 [10]. Eventualmente, todo lo anterior se traduce en fibrosis, cirrosis e incluso carcinoma hepatocelular como consecuencia de la cirrosis. A diferencia de las hepatopatías inflamatorias (por ejemplo, hepatitis viral, autoinmune, alcohólica o esteatohepatitis), la hepatopatía congestiva es un proceso no inflamatorio en el cual lo que prima es la hipertensión portal en el escenario de función sintética preservada [1, 11]. Los hepatocitos, los ductos y el epitelio biliar son sensibles al aumento de la presión lobular, por lo que esto se puede traducir en aumento de bilirrubina, gamma glutamil transferasa (GGT) y fosfatasa alcalina [5, 12]. El exceso de fluido en el espacio de Dissé es usualmente drenado por los linfáticos hepá-

ticos, sin embargo, cuando su capacidad de reabsorción es excedida, el fluido rico en proteínas puede rebosar la superficie hepática y drenar hacia la cavidad peritoneal, generando ascitis con altas concentraciones de proteína (típicamente >2,5 g/dL) que la distingue de otros tipos [6].

Las presiones auriculares y hepáticas se han correlacionado con la extensión de la inflamación, dilatación y necrosis. La congestión crónica lleva a fibrosis perivenular y eventualmente a cirrosis [1]. La disminución del flujo hepático aumenta la susceptibilidad a injuria hipóxica/isquémica ante el compromiso del flujo arterial dado por otras condiciones como hipotensión, arritmia y/o falla cardíaca izquierda, que podrían precipitar la hepatopatía isquémica, lo cual se ha denominado como el “segundo impacto” [1, 9, 13]. En la **figura 3** se muestra un esquema de la fisiopatología de la injuria hepática como resultado de la hepatopatía congestiva.

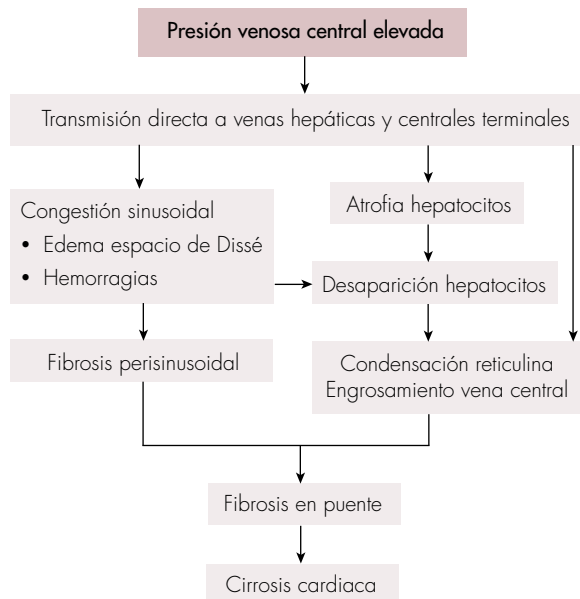


Figura 3. Mecanismo fisiopatológico de la injuria hepática como resultado de la hepatopatía congestiva [5].

Etiología

Cualquier causa de falla cardiaca derecha puede resultar en presión venosa central elevada, y por lo tanto, en aumento de la presión venosa hepática. En la **tabla 1** se enuncian algunas de las causas más frecuentes de presión venosa central elevada [1-4, 11].

Algunas otras etiologías que no comprometen el corazón son las alteraciones quirúrgicas de la vena cava inferior o hepáticas, y la obstrucción extrínseca o intrínseca del flujo venoso, como por ejemplo, el síndrome de vena cava superior o el síndrome de Budd-Chiari [1-4].

Presentación clínica

La mayoría de los pacientes con hepatopatías congestivas permanecen sin manifestaciones clínicas reconocibles del compromiso hepático, ya que los signos o síntomas son enmascarados por los de falla cardiaca derecha concomitante. En los pacientes sintomáticos puede haber dolor sordo en el cuadrante superior derecho

(por distensión de la cápsula de Glisson) o ictericia, la cual puede ser más notoria en casos de descompensación aguda de la falla cardiaca [1]. No es infrecuente que los pacientes también se quejen de astenia o saciedad temprana [2].

Al examen físico puede encontrarse hepatomegalia palpable y signos de falla cardiaca derecha (ingurgitación yugular, reflujo hepatoyugular y edemas periféricos). En ocasiones un hígado pulsátil puede presentarse en el contexto de insuficiencia tricuspídea severa, y la pérdida de la pulsación sugiere progresión a fibrosis, denominada cirrosis cardiaca [2,3,7]. Normalmente no se verán estigmas de hipertensión portal o cortocircuitos porto-sistémicos, a menos que el paciente ya se encuentre en fase de cirrosis. Rara vez se verán complicaciones de la cirrosis y subsecuente hipertensión portal en pacientes que se presentan con ascitis o sangrado variceal [2,5]. En general son pacientes identificados incidentalmente cuando se evidencian anomalías en laboratorios de rutina y se detecta un patrón típicamente colestásico [1].

Tabla 1. Causas más frecuentes de presión venosa central elevada.

Falla cardiaca izquierda
Pericarditis constrictiva
Insuficiencia tricuspídea
Estenosis mitral
Cardiomiopatía
Hipertensión pulmonar severa con <i>cor pulmonale</i>
Cardiomiopatías congénitas (anomalía de Ebstein, defectos septales atriales y ventriculares, ventrículo único)
Circulación de Fontan*

* Procedimiento quirúrgico en el cual se conecta un único ventrículo a la circulación sistémica, permitiendo el retorno venoso pasivo a las arterias pulmonares, que con el tiempo genera incremento marcado de la presión venosa central.



Diagnóstico

Se debe sospechar en los pacientes con falla cardiaca derecha (o elevación de la presión venosa central por otra causa) y anomalías en la bioquímica hepática. El diagnóstico requiere exclusión de otras patologías con posible injuria hepática en aquellos pacientes con riesgo para las mismas. Debe realizarse tamizaje para hepatopatías virales y metabólicas, particularmente amiloidosis y hemocromatosis, las cuales se asocian a cardiomiopatía. Un hígado crónicamente congestivo, pero no inflamado, lleva ciertos cambios histológicos, imagenológicos y serológicos, por lo que el diagnóstico se hace a partir de la sumatoria de los mismos. Debido a los desafíos que presenta el diagnóstico, la biopsia hepática permanece como el estándar de oro, sin embargo, rara vez se terminan realizando estudios histopatológicos para el diagnóstico por las implicaciones que puede traer el procedimiento, y se reserva para casos de difícil diferenciación [1,4,8].

En el escenario de presentación aguda, existen alteraciones de laboratorio caracterizadas por un patrón bioquímico con predominio no colestásico, caracterizado por leve hiperbilirrubinemia no conjugada hasta en el 70% de los casos, usualmente con bilirrubina total <3 mg/dL y fosfatasa alcalina normal o ligeramente elevada. Suele haber también elevación de transaminasas de 2 a 3 veces el límite superior de normalidad (LSN), e hipoalbuminemia en el 30% a 50% de los pacientes, la cual parece estar más relacionada con deficiencia nutricional y/o enteropatía perdedora de proteínas. Niveles más altos de transaminasas usualmente sugieren un proceso isquémico concomitante, particularmente cuando se evidencia una elevación masiva (>10 a 15 veces el LSN), rápida y transitoria [13]. En estudios poblacionales de pacientes con falla cardiaca en diferentes estados, se ha visto que las alteraciones en las transamina-

sas se ven en pacientes con falla cardiaca NYHA clase IV, la GGT se ve alterada en clases I-IV, mientras que la fosfatasa alcalina parece estar elevada en todas las clases de la escala NYHA [7]. En casos de ascitis, al realizar la paracentesis diagnóstica, tendrán un gradiente de albúmina sérica-ascitis (GASA) $\geq 1,1$ (hipertensión portal), pero con un contenido proteico usualmente $\geq 2,5$ g/dL debido a que la función sintética del hígado está preservada. Además, típicamente se encuentra en el líquido ascítico, niveles elevados de deshidrogenasa láctica y hematocrito [1,4].

La congestión, potencialmente reversible, es difícil de diferenciar del hígado francamente fibrótico (tabla 2). La mayoría de los marcadores séricos como las aminotransferasas, fosfatasa alcalina, bilirrubinas, tiempo de protrombina o la albúmina, tienen poca utilidad en la estadificación de la hepatopatía congestiva crónica porque suelen permanecer normales hasta fases muy tardías en la enfermedad y no se correlacionan con el grado de fibrosis [11].

La trombocitopenia y la elevación de la GGT sirven como marcadores de disfunción cardiaca y de aumento de presiones derechas, debido a su correlación con el grado de hipertensión portal; sin embargo, no sirven como marcadores de función hepática [2,11]. Los niveles de péptido natriurético cerebral (PNC) no se correlacionan con el grado de fibrosis, y su correlación en cuanto a desenlaces clínicos no ha sido adecuadamente investigada, aunque la evidencia disponible sugiere que podría tener relación con disfunción y mortalidad, particularmente la severidad de la hepatopatía medida por la clasificación de Child-Pugh en pacientes cirróticos [7]. El puntaje MELD-XI (MELD sin INR) desarrollado para pacientes con disfunción cardiaca y hepática, en quienes se elimina esa variable de coagulación, parece ser una herramienta de estratificación de riesgo útil en estos

Tabla 2. Compromiso del hígado en falla cardiaca [6].

Condición	Fisiopatología	PFH	Otras pruebas	Reversible
Hepatopatía congestiva	Sobrecarga de volumen por falla cardiaca derecha	Incremento moderado con patrón no colestásico	Rara vez se requieren	Sí
Fibrosis hepática	Congestión prolongada (años) con respuesta de cicatrización	Incremento moderado	GPVH Biopsia hepática Fibroscan	Tal vez
Cirrosis hepática	Fibrosis terminal con disfunción hepática e hipertensión portal	Incremento moderado	GPVH Biopsia hepática Fibroscan	No
Hepatitis isquémica	Hipotensión aguda y más probable en relación con disminución de gasto cardiaco con congestión concomitante	Elevación dramática	Rara vez se requieren	Usualmente

PFH: pruebas de función hepática; GPVH: gradiente de presión venosa hepática.

pacientes, con predicción de desenlaces clínicos como descompensación y muerte, con un puntaje ≥ 10 siendo un predictor independiente de muerte cardiovascular y por todas las causas [8, 11].

No son claros los parámetros clínicos que puedan predecir la hepatopatía congestiva en los casos de falla cardiaca, pero existen algunos parámetros ecocardiográficos que se pueden correlacionar con anomalías en las pruebas hepáticas. Se ha demostrado que el diámetro telediastólico ventricular derecho, el área auricular derecha, el grado de insuficiencia tricuspídea, la medida de la excursión sistólica del anillo tricúspide, que conocemos por su sigla en inglés como TAPSE, el índice de pulsatilidad de la vena porta y la fracción de eyección del ventrículo izquierdo, son predictores significativos de elevación de la bilirrubina total, aunque en un análisis multivariado por regresión logística, únicamente el índice de pulsatilidad de la vena

porta se mantuvo como estadísticamente significativo. Además, la elevación de las transaminasas se asocia con el diámetro telediastólico ventricular izquierdo, indexado al área de superficie corporal y al diámetro telediastólico ventricular derecho. Parece que aún más importante que la evaluación de la función sistólica derecha, es la determinación del grado de disfunción diastólica para constatar la presencia de hepatopatía congestiva [7].

Los hallazgos imagenológicos característicos, con diferentes métodos, incluyen hepatomegalia, dilatación de estructuras venosas, apariencia nodular y frecuentemente nódulos hipercaptantes. En la ecografía se puede ver hepatomegalia, dilatación de la vena cava inferior y las venas hepáticas. El diámetro normal de la vena hepática derecha puede estar alrededor de 5,6 mm a 6,2 mm, el cual se aumenta a 8,8 mm en presencia de falla cardiaca derecha. En exploración dinámica



con ecografía Doppler se puede apreciar aumento de medidas de presión portal, con pérdida de la onda venosa hepática trifásica normal. En imágenes contrastadas con resonancia magnética nuclear (RMN) o tomografía axial computarizada (TAC), debido al enlentecimiento de la circulación, se observa opacificación venosa hepática retrógrada en la fase temprana de inyección de contraste, y un patrón de realce predominantemente periférico y heterogéneo debido a la estasis sanguínea. Se pueden ver nódulos hepáticos con realce que pueden imitar hiperplasia nodular focal y son difíciles de diferenciar del hepatocarcinoma, requiriendo en ocasiones estudio histopatológico con biopsia o imágenes con medio de contraste órgano-específicos. A diferencia de otras etiologías de hepatopatías, la nodularidad del hígado no parece representar siempre fibrosis terminal o cirrosis. Los estudios de rigidez hepática con elastografía son de utilidad limitada para diferenciar fibrosis de congestión, y todos muestran niveles elevados en hepatopatía congestiva, como resultado del aumento de volumen de sangre intrahepático y el edema presinusoidal. De ellos, solo la elastografía por resonancia ha demostrado correlación moderada con fibrosis [3,4,11].

En caso de realizar estudios histopatológicos, los clásicos hallazgos incluyen edema presinusoidal, fibrosis pericelular alrededor de venas centrales, y en estadios tardíos, puentes de fibrosis central-a-central y central-a-portal, con nódulos regenerativos. Dado que hay muerte de los hepatocitos por atrofia y apoptosis, puede existir un mínimo grado de inflamación. Clásicamente se ha descrito el hígado en "nuez moscada" por su característico aspecto macroscópico con zonas centrilobulares rojas oscuras, reflejando la congestión sinusoidal con glóbulos rojos y hemosiderina, alternado con zonas pálidas periportales con tejido normal. Histológi-

camente se observa dilatación sinusoidal, congestión y atrofia de los hepatocitos, más prominente en la zona 3. Además, se puede observar extravasación de eritrocitos al espacio de Dissé por el aumento de la presión venosa. Los hepatocitos que se logran regenerar tienden a crecer en un patrón de manga a lo largo de los tractos portales por la adecuada irrigación sanguínea, resultando en un hígado nodular, pero con tríadas portales preservadas y obliteración o fibrosis de venas hepáticas, patrón comúnmente denominado lobulación reversa [1,2,5,12].

Hasta el momento no existe un sistema de estadificación de fibrosis en hepatopatía congestiva por el patrón atípico de desarrollo y la heterogeneidad en la disposición. Además, el grado de fibrosis en las biopsias pretrasplante de corazón no son útiles en la predicción de los desenlaces hepáticos postrasplante. Se necesitan nuevos biomarcadores y técnicas de evaluación de función y fibrosis hepática en el contexto de hepatopatía congestiva [11].

Tratamiento

El tratamiento de la hepatopatía congestiva se basa en el manejo de la condición cardíaca desencadenante y optimización del gasto cardíaco. Al mejorar la hemodinamia, se pueden revertir los cambios tempranos de la hepatopatía congestiva.

El tratamiento farmacológico con diuréticos es el pilar del manejo, dado que puede mejorar la congestión, pero debe utilizarse con cautela por el riesgo de generar isquemia hepática. Además, dependiendo de la etiología de la cardiopatía deberán emplearse otros medicamentos, como beta bloqueadores o inhibidores de la enzima convertidora de angiotensina, para el bloqueo neuro-humoral del eje renina-angiotensina-aldosterona [2]. Hay que tener en cuenta que en los escenarios en los que

hay disfunción hepática como tal, algunos medicamentos comúnmente usados para pacientes con falla cardiaca, requerirán ajustes en las dosis o monitoreos más estrictos de paraclínicos (por ejemplo, losartán, estatinas, amiodarona y furosemida) [8]. En casos de falla cardiaca avanzada puede requerirse terapia inotrópica, el uso de dispositivos de asistencia ventricular izquierda o el trasplante cardiaco, que han mostrado mejoría en la injuria hepática. Así mismo, en el momento de considerar el trasplante cardiaco, hay que tener en cuenta que los pacientes con puntajes más altos de MELD tienen peores desenlaces a 30 días y menor supervivencia a 10 años. En ciertos escenarios como pericarditis constrictiva, insuficiencia o estenosis tricúspidea, se debe considerar el manejo quirúrgico [1,3].

Pronóstico

La hepatopatía congestiva rara vez juega un papel aditivo en la morbimortalidad, puesto que el pronóstico está determinado por la enfermedad cardiaca. Ni siquiera la progresión a cirrosis cardiaca ha demostrado peores desenlaces clínicos y puede incluso tener reversibilidad limitada al mejorar la función cardiaca. Los pacientes con disfunción hepática que son llevados a trasplante cardiaco muestran mejoría significativa de la función hepática, sin embargo, la cirrosis hepática irreversible es de por sí una contraindicación absoluta para el trasplante de corazón, a menos que se combine con trasplante hepático. Si bien existen reportes de falla hepática fulminante en el escenario de falla cardiaca, generalmente es atribuible a la sobreposición de una injuria isquémica. Como se mencionó anteriormente, el puntaje MELD podría no ser el ideal en estos pacientes, por lo que distintos autores han propuesto variaciones a la escala original; por ejemplo, con la adición de sodio (MELD-Na⁺) o la exclusión del INR (MELD-

XI). El segundo de estos tiene significado pronóstico en pacientes con dispositivos de asistencia ventricular y terapia de anticoagulación, y ha demostrado buen rendimiento en la predicción de mortalidad tras el trasplante cardiaco [1,3]. En los pacientes con falla cardiaca avanzada, el grado de disfunción hepática se debe cuantificar, porque los desenlaces de cirugía cardiaca son pobres en pacientes con cirrosis y la mortalidad en pacientes con cirrosis Child C es mayor al 50% [6]. La prevalencia de carcinoma hepatocelular en hepatopatía congestiva parece ser más alta en la población de pacientes post-Fontan, aproximadamente 5%, con el tiempo en años desde el procedimiento como factor de riesgo más importante para el desarrollo de este. La distinción de carcinoma hepatocelular de otros nódulos atípicos es difícil, debido a que el hallazgo radiográfico de retardo en el aclaramiento venoso no es específico para hepatocarcinoma en estos pacientes. Hallazgos como el cambio en apariencia del nódulo en el seguimiento, masa heterogénea, trombo portal y elevación de la alfa fetoproteína pueden ayudar al diagnóstico [10].

Conclusión

Frecuentemente subdiagnosticada, la hepatopatía congestiva es una entidad que abarca las manifestaciones de la congestión pasiva del hígado a consecuencia de una elevación de la presión venosa central, usualmente como resultado de falla cardiaca. Esa limitación en el flujo de salida venoso hepático se traduce retrógradamente en dilatación sinusoidal con alteración en los procesos energéticos del hígado, resultando en la injuria de este, que eventualmente se traduce en fibrosis y cirrosis. Se debe tener un alto umbral de sospecha clínica puesto que sus manifestaciones pueden pasar desapercibidas, por lo que el diagnóstico dependerá en gran parte del uso de apoyos diagnósticos. Las



anormalidades en el perfil hepático caracterizadas por un patrón predominantemente no colestásico, deben prender las alarmas ante esta enfermedad. Son necesarios nuevos biomarcadores y técnicas de evaluación de función y fibrosis hepática en el contexto de hepatopatía congestiva. Tanto el tratamiento como el pronóstico van a depender básicamente de la cardiopatía de base, sin que hasta el momento existan medicamentos específicos para este escenario o herramientas adecuadas que permitan establecer el riesgo de desenlaces adversos en esta población de pacientes, en los cuales aún nos queda mucho por conocer e investigar.

Agradecimientos

Otorgamos especial agradecimiento a la Pontificia Universidad Javeriana y a nuestra institución de trabajo, el Hospital Universitario San Ignacio, por brindarnos los recursos necesarios para haber llevado a cabo este manuscrito.

Referencias

1. Hilscher M, Sanchez W. Congestive hepatopathy. *Clin Liver Dis* 2016;8:68-71. <https://doi.org/https://doi.org/10.1002/cld.573>.
2. El Hadi H, Di Vincenzo A, Vettor R, Rossato M. Relationship between heart disease and liver disease: A two-way street. *Cells* 2020;9:567. <https://doi.org/10.3390/cells9030567>.
3. Xanthopoulos A, Starling RC, Kitai T, Triposkiadis F. Heart failure and liver disease: Cardiohepatic interactions. *JACC Heart Fail* 2019;7:87-97. <https://doi.org/10.1016/j.jchf.2018.10.007>.
4. Wells ML, Venkatesh SK. Congestive hepatopathy. *Abdom Radiol (NY)* 2018;43:2037-2051. <https://doi.org/10.1007/s00261-017-1387-x>.
5. Wells ML, Fenstad ER, Paterucha JT, Hough DM, Young PM, Araoz PA, et al. Imaging findings of congestive hepatopathy. *RadioGraphics* 2016;36:1024-1037. <https://doi.org/10.1148/rg.2016150207>.
6. Sundaram V, Fang JC. Gastrointestinal and liver issues in heart failure. *Circulation* 2016;133:1696-1703. <https://doi.org/10.1161/circulationaha.115.020894>.
7. Correale M, Tarantino N, Petrucci R, Tricarico L, Laonigro I, Di Biase M, et al. Liver disease and heart failure: Back and forth. *Eur J Intern Med* 2018;48:25-34. <https://doi.org/10.1016/j.ejim.2017.10.016>.
8. Pendyal A, Gelow JM. Cardiohepatic interactions: Implications for management in advanced heart failure. *Heart Fail Clin* 2016;12:349-361. <https://doi.org/10.1016/j.hfc.2016.03.011>.
9. Lightsey JM, Rockey DC. Current concepts in ischemic hepatitis. *Curr Opin Gastroenterol* 2017;33:158-163. <https://doi.org/10.1097/mog.0000000000000355>.
10. Lemmer A, VanWagner LB, Ganger D. Assessment of advanced liver fibrosis and the risk for hepatic decompensation in patients with congestive hepatopathy. *Hepatology* 2018;68:1633-1641. <https://doi.org/10.1002/hep.30048>.
11. Lemmer A, VanWagner L, Ganger D. Congestive hepatopathy: Differentiating congestion from fibrosis. *Clin Liver Dis (Hoboken)* 2017;10:139-143. <https://doi.org/10.1002/cld.676>.
12. Koehne-de Gonzalez AK, Lefkowitz JH. Heart disease and the liver: Pathologic evaluation. *Gastroenterol Clin North Am* 2017;46:421-435. <https://doi.org/10.1016/j.gtc.2017.01.012>.
13. Tapper EB, Sengupta N, Bonder A. The incidence and outcomes of ischemic hepatitis: A systematic review with meta-analysis. *Am J Med* 2015;128:1314-1321. <https://doi.org/10.1016/j.amjmed.2015.07.033>.