

Artículo de revisión

Aspectos relevantes en hemocromatosis hereditaria
Relevant features in hereditary hemochromatosis

Carlos Andrés Regino-Agamez¹, Javier Enrique Pacheco-Paternina²,
Kevin Navarro-Beleño³, Marco Antonio Luján-Ramos⁴

Resumen

La hemocromatosis hereditaria es una enfermedad que se caracteriza por la sobrecarga sistémica de hierro y se asocia a múltiples mutaciones genéticas que conducen a una producción inadecuadamente baja de la hormona hepcidina o a una alteración en la unión de la hepcidina a la ferroportina. Esto tiene como resultado un aumento de la absorción intestinal y el depósito de cantidades excesivas de hierro en las células, lo cual, a su vez, si no se corrige, genera daño tisular. La expresión clínica puede variar desde individuos completamente asintomáticos, hasta pacientes con cirrosis hepática a temprana edad, y eventualmente carcinoma hepatocelular. Habitualmente, el diagnóstico no es invasivo e incluye el examen clínico, la evaluación de los parámetros de hierro plasmático, imágenes y pruebas genéticas. El principal tratamiento es la flebotomía, pero terapias alternativas como la suplementación con hepcidina son un tema de investigación actual.

Palabras clave: hemocromatosis, cirrosis hepática, proteína de la hemocromatosis, flebotomía.

Abstract

Hereditary hemochromatosis is a disease characterized by systemic iron overload of genetic origin, that leads to an inadequately low production of the hormone hepcidin or a reduction in hepcidin-ferroportin binding. This results in an increased intestinal absorption and the deposit of excessive amounts of iron in cells, which in turn results in tissue damage if not treated. The clinical expression can vary from completely asymptomatic individuals, to patients with liver cirrhosis at an early age, and eventually hepatocellular carcinoma. Diagnosis is usually noninvasive and includes clinical examination, assessment of plasma iron levels, imaging studies, and genetic testing. The main medical treatment is phlebotomy, but alternative therapies such as hepcidin supplementation are the subject of current research.

Keywords: hemochromatosis, hepatic cirrhosis, hemochromatosis protein, phlebotomy.

¹ Médico, Residente de Medicina Interna, Universidad de Antioquia. Medellín, Colombia. E-mail: carlos.a.regino@hotmail.com.

² Médico General, Universidad de Cartagena. Cartagena, Colombia.

³ Médico, Residente de Medicina Interna, Universidad de Antioquia. Medellín, Colombia.

⁴ Médico, Especialista en Medicina Interna y Hepatología Clínica, Universidad de Antioquia. Medellín, Colombia. Clínica de la Costa. Barranquilla, Colombia.

Conflicto de interés: los autores declaran que no tienen conflicto de interés.

Hepatology 2021;2:211-222. <https://doi.org/10.52784/27112330.128>.

Recibido el 14 de julio de 2020; aceptado el 17 de noviembre de 2020. Editora Médica Colombiana S.A., 2021®.



Introducción

La hemocromatosis hereditaria (HH) es una enfermedad genética que se manifiesta con un aumento de la absorción de hierro, resultando en acumulación progresiva del mismo a nivel hepático, y posteriormente en otros órganos como páncreas, corazón, hipófisis y en articulaciones. Es una enfermedad de distribución mundial, aunque se observa con mayor frecuencia en poblaciones del norte de Europa y en poblaciones caucásicas de ascendencia europea [1-3], con una prevalencia de 1 en 300 a 500 individuos [4]. Se reconocen cuatro tipos de hemocromatosis hereditaria, la mayoría de carácter autosómico recesivo, a excepción del tipo 4, que es autosómico dominante [5]. Cada tipo es causado por mutaciones en diferentes genes implicados en el metabolismo del hierro. La HH clásica tipo 1 representa el 90% de los casos y se asocia con una mutación en el gen *HFE*, ubicado en el brazo corto del cromosoma 6, que codifica para la proteína HFE; en la mutación más común de este gen, hay una sustitución de tirosina por cisteína en la posición 282 (C282Y), lo que conduce a un plegamiento anormal de la proteína, llevando a una captación anormal de hierro por los tejidos en los que se expresa [1,2,6,7]. Otras mutaciones de este gen, son la H63D, donde hay una sustitución de histidina por ácido aspártico [8], y la S65C, aún menos frecuente, donde hay una sustitución de una serina por una cisteína [9]. La hemocromatosis tipo 2 es la forma juvenil y resulta de la mutación del gen de la hemojuvelina (*HJV*), que da la forma 2a, pero también puede ocurrir por la mutación del gen de la hepcidina (*HAMP*), dando el tipo 2b. La hemocromatosis tipo 3 es causada por la mutación en el gen del receptor tipo 2 de la transferrina (*TFR2*), y por último, la hemocromatosis tipo 4 es causada por la mutación del gen de la ferroportina (*SLC40A1*), la cual sirve de receptor para la hepcidina [7,9-11]. La

mayoría de los casos de HH se caracterizan por una producción inadecuadamente baja de la hormona hepcidina [5].

Esta enfermedad es diagnosticada con mayor frecuencia en hombres entre los 40 y los 60 años [12]. El diagnóstico en mujeres no se hace hasta 10 a 20 años después de la menopausia [13], y esto se explica en parte por la pérdida de hierro durante la menstruación, el embarazo y la lactancia, y por el efecto antioxidante del estrógeno [7,14]. Existen factores ambientales y comorbilidades que se asocian con progresión de la enfermedad, como el consumo de alcohol y la presencia de infección por virus de la hepatitis C [14].

El objetivo de esta revisión es analizar los aspectos relevantes de la HH, tales como su fisiopatología, manifestaciones clínicas, métodos diagnósticos y tratamientos.

Fisiopatología de la HH

El origen principal del hierro plasmático son los enterocitos y los macrófagos. El hierro es transportado por la ferroportina, la cual se expresa en la membrana basolateral de los enterocitos y en la membrana citoplasmática de los macrófagos. La ferroportina es el único exportador de hierro celular identificado [1]. Por su parte, la hepcidina, un péptido secretado por los hepatocitos como respuesta a la sobrecarga de hierro, es el principal regulador de la actividad de la ferroportina [1,7,15-17]. La unión de la ferroportina y la hepcidina induce la internalización y degradación de la ferroportina en los enterocitos, macrófagos y hepatocitos [18]. De esta manera, los niveles bajos de hepcidina aumentan la movilización del hierro desde los enterocitos y macrófagos hacia el plasma, aumentando su concentración, al igual que la saturación de la transferrina; cuando esta se satura por encima de 75%, hierro no unido a la transferrina (NTBI), del



inglés, *Non-Transferrin Bound Iron*) aparece en el plasma [10,19]. El NTBI es absorbido por las células hepáticas, pancreáticas, endocrinas y cardíacas, causando un exceso de hierro en el parénquima de los órganos [8]. Por lo tanto, la hepcidina es un factor importante en la homeostasis del hierro y juega un papel fundamental en la patogénesis de la hemocromatosis [1].

La gran mayoría de los casos de HH son el resultado de mutaciones en el gen *HFE* que codifica para la proteína HFE. Esta proteína normalmente se localiza en la membrana celular; en presencia de la mutación C282Y, se produce una proteína HFE incapaz de unirse a la $\beta 2$ -microglobulina, lo cual impide su transporte hacia la superficie celular, acumulándose a nivel intracelular. Esto causa una disminución de la expresión del mRNA de la hepcidina, lo que genera niveles bajos de hepcidina en plasma y la acumulación de hierro [20-22]. Adicionalmente, la mutación C282Y de la proteína HFE parece aumentar la afinidad entre el receptor de la transferrina y la transferrina, lo que da lugar a una mayor captación de hierro por diversos tejidos. Finalmente, algunos estudios de pacientes con HH relacionada con *HFE*, han demostrado también una mayor expresión duodenal de ferroportina y DMT-1 (del inglés, *Divalent Metal-ion Transporter 1*) [6,23]. Por su parte, las mutaciones en los genes *HAMP* o *SLC40A1* tienen como resultado una pérdida de la actividad de la hepcidina o una pérdida de la sensibilidad de la ferroportina a la hepcidina, respectivamente [1].

El hierro acumulado genera especies reactivas de oxígeno, aumento de la peroxidación lipídica, daños a organelas celulares y al ADN [24]. La peroxidación lipídica inducida por el hierro en los hepatocitos altera el metabolismo celular, y genera un desequilibrio entre la producción y la degradación de los componentes de la matriz

extracelular en respuesta a la agresión crónica, desencadenando la producción de citocinas profibrogénicas, mayor síntesis de colágeno, fibrosis patológica y cirrosis hepática avanzada [23,25]. Las células que más se afectan por el exceso de hierro son los hepatocitos, las células endocrinas y las cardíacas [14].

Diagnóstico

Un diagnóstico oportuno puede prevenir el daño en los órganos afectados por los depósitos de hierro; esto requiere la evaluación completa del paciente, apoyada en pruebas de laboratorio, genéticas, de imágenes e incluso histológicas en algunos casos.

Historia clínica y examen físico

Los pacientes suelen ser asintomáticos en sus primeras etapas [6], y a medida que progresa la enfermedad aparecen signos y síntomas como fatiga, dolor en hipocondrio derecho, artralgias, condrocalcinosis, impotencia, disminución de la libido, y síntomas de insuficiencia cardíaca y/o diabetes mellitus [1,2,23].

En el examen físico se puede encontrar hepatomegalia (particularmente en presencia de cirrosis), manifestaciones extrahepáticas de hepatopatía crónica, atrofia testicular, insuficiencia cardíaca congestiva, pigmentación de la piel y artritis [2,23]. El signo más característico de la artritis en la hemocromatosis es la presencia de un osteofito en forma de gancho en la segunda y tercera articulación metacarpofalángica [26]. Las manifestaciones cardíacas son raras, pero puede encontrarse miocardiopatía, presencia de arritmias e insuficiencia cardíaca [25,27]. Los hallazgos clínicos observados en una enfermedad completamente establecida consisten en la triada de cirrosis, diabetes y pigmentación de la piel, que se conoce como “diabetes de bronce” [23,28] (tabla 1).

Pruebas de laboratorio bioquímicas

En un paciente con alta sospecha clínica de hemocromatosis, se debe obtener una combinación de saturación de la transferrina y ferritina sérica [23]. Se pueden encontrar valores de ferritina en hombres >300 ng/mL y en mujeres >200 ng/mL; un valor de ferritina mayor de 1.000 ng/mL se relaciona con sobrecarga de hierro a nivel tisular [29]. La concentración sérica de ferritina por sí sola no es un predictor confiable porque puede ser normal en fases tempranas de la enfermedad, y su especificidad es pobre, ya que se encuentra aumentada en presencia de inflamación, alcoholismo crónico con enfermedad hepática alcohólica, síndrome metabólico, necrosis celular, hepatitis B y C crónica [30], enfermedad de hígado graso no alcohólico, linfomas y otras enfermedades crónicas no hepáticas [14].

La saturación de la transferrina es la mejor prueba de detección de sobrecarga de hierro; valores >45% son indicación para el análisis de la mutación en el gen *HFE* [2, 14]. Si la saturación de la transferrina es <45% y se descartan causas de hiperferritinemia no relacionada con HH [31], se debe calcular la concentración de hierro hepático (HIC, del inglés, *Hepatic Iron Concentration*) mediante imágenes de resonancia magnética o biopsia hepática.

Si existe un aumento del HIC, se puede considerar enfermedad de la ferroportina o aceruloplasminemia hereditaria; si la HIC es normal, se debe investigar el síndrome de hiperferritinemia y cataratas [26].

Pruebas genéticas

El diagnóstico definitivo requiere, además de documentar la concentración elevada de hierro, pruebas confirmatorias de mutaciones en el gen *HFE* [2]. *HFE* es la piedra angular para el diagnóstico genético y la detección de HH [7]. La evaluación genotípica de la mutación C282Y, H63D y S65C en el gen *HFE* se debe realizar en pacientes con alta saturación de la transferrina, ferritina elevada (en ausencia de causas secundarias de hemocromatosis [19]), o con ambos [1, 26]. La detección de genes nuevos, incluidos *TFR2*, *SLC40A1* (ferroportina), *HAMP* y *HJV* contribuye a una evaluación más completa y extensa de pacientes con sobrecarga de hierro inexplicable [7].

Biopsia hepática

La biopsia hepática es el estándar de oro para el diagnóstico de sobrecarga de hierro y revela depósito de hierro en hepatocitos, conductos biliares y tejidos de soporte; sin embargo, no es necesario realizarla en todos los pacientes [23], reservándose

Tabla 1. Manifestaciones clínicas de la hemocromatosis por sistemas.

Hepáticas	Hepatomegalia, cirrosis, carcinoma hepatocelular
Cutáneas	Melanoderma, piel seca, uñas blancas, uñas planas, coiloniquia
Cardíacas	Arritmias*, falla cardíaca*
Endocrinas	Diabetes mellitus, hipopituitarismo*
Osteoarticulares	Osteoporosis, artralgias

*Manifestaciones más comunes en hemocromatosis juvenil no-*HFE* [1].



para aquellos casos sin un genotipo reconocible o en los que existe un riesgo de enfermedad hepática significativa por su valor pronóstico [7]. Por lo tanto, se recomienda para determinar el grado de enfermedad hepática en homocigotos C282Y o heterocigotos compuestos, si las enzimas hepáticas están elevadas o si la ferritina es >1.000 ng/mL, por mayor riesgo de cirrosis [6,23]. En pacientes que son homocigotos para la sustitución C282Y, con un nivel de ferritina <1.000 ng/mL, con pruebas de función hepática normal y ausencia de hepatomegalia, la biopsia hepática es innecesaria, ya que la probabilidad de presentar una fibrosis hepática es baja [6,7].

La evaluación histopatológica de rutina debe estudiar el grado, la distribución y la concentración hepática de hierro en el análisis de tejido [23]. Una vez calculada la HIC, se puede determinar el índice de hierro hepático (HII, del inglés, *Hepatic Iron Index*) dividiendo la HIC ($\mu\text{mol/g}$) por la edad del paciente (años). Esto permite evaluar la tasa de acumulación de hierro a nivel hepático (teniendo en cuenta que su concentración seguirá aumentando a través de los años). Este índice se usó con frecuencia para respaldar el diagnóstico de HH cuando su valor era $>1,9$, antes de la aparición de las pruebas genéticas de mutación del gen *HFE* [23].

Estudios de imágenes

Aunque no son necesarios de rutina, la resonancia magnética es un método eficaz y no invasivo para detectar los depósitos de hierro a nivel hepático y cuantificar su concentración sin necesidad de realizar una biopsia [19,25]. Esto se logra gracias a las propiedades paramagnéticas de los iones de hierro depositados en los tejidos, que conducen a una pérdida de señal en los tejidos afectados, particularmente en las secuencias potenciadas en T2, haciendo

posible la detección de sobrecarga de hierro, sin la necesidad de estudios invasivos [15]. En los últimos años, con el uso extendido de los resonadores de 3 Tesla, se han diseñado nuevos métodos para calcular la sobrecarga de hierro, que permiten una cuantificación más precisa de la misma, por lo que el uso de dichos equipos en los pacientes sin contraindicación es una herramienta de gran utilidad [1,15].

En la **figura 1** se observa un algoritmo para el diagnóstico y tratamiento de la HH [5].

Estadios clínicos

La HH se puede clasificar teniendo en cuenta los estadios clínicos, los cuales van desde la presencia de una predisposición genética, sin aumento de los depósitos de hierro ni manifestaciones clínicas (mutación), pasando por la presencia de la predisposición genética asociada a la evidencia fenotípica de sobrecarga de hierro, pero sin manifestaciones clínicas (sobrecarga), hasta la evidencia de daño orgánico generado por la predisposición genética y los depósitos de hierro en los tejidos (enfermedad). Con base en estos estadios, se ha propuesto una clasificación fenotípica de 5 grados, para resumir el impacto de la enfermedad.

Etapas: **Etapas 0:** predisposición genética sin ningún fenotipo clínico. **Etapas 1:** predisposición genética, con aumento de la saturación de la transferrina ($>45\%$) de forma aislada. **Etapas 2:** aumento de la saturación de la transferrina y ferritina sérica. **Etapas 3:** expresión clínica, con disminución de la calidad de vida debido a astenia y/o artropatía. **Etapas 4:** condiciones clínicas que amenazan la vida, como la presencia de cirrosis hepática, diabetes, miocardiopatía y carcinoma hepatocelular (CHC) [26]. En las etapas 0 y 1 se deben evaluar la ferritina y la saturación de la transferrina cada 3 a 5 años, o antes en caso de aparición de nuevos signos clínicos. En las etapas 2, 3 y 4, además de la evaluación de la sobrecarga de hierro,

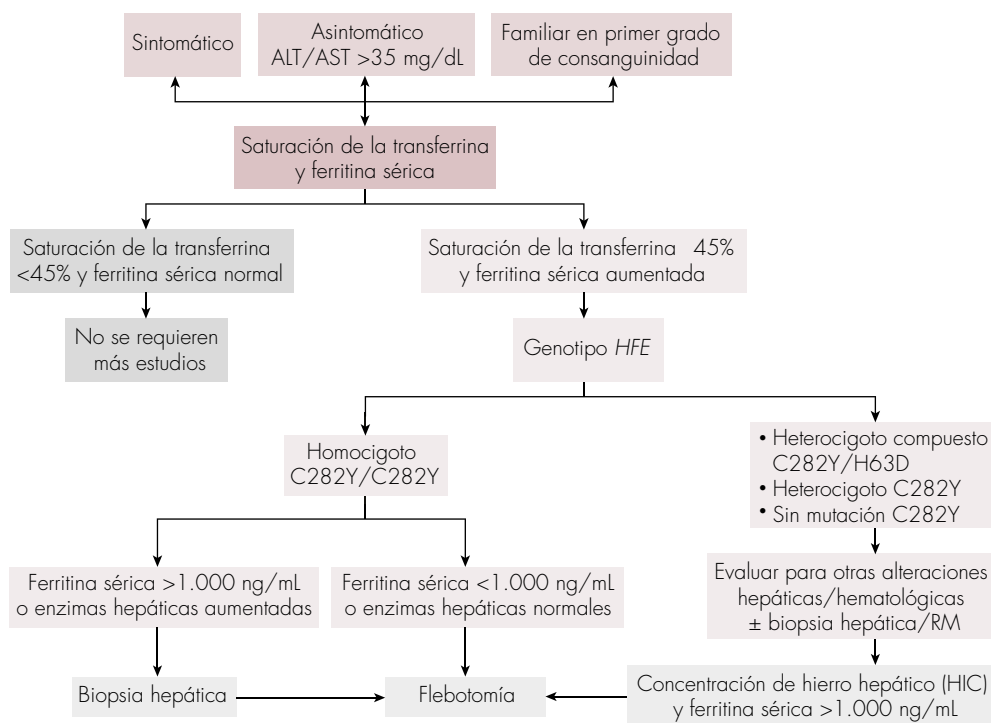


Figura 1. Algoritmo para el diagnóstico y tratamiento de la hemocromatosis hereditaria [5]. RM: resonancia magnética.

se deben evaluar los órganos blanco de la enfermedad con resonancia magnética, biopsia de hígado, estudio óseo o ecocardiograma [26].

Tratamiento

El manejo de la HH se ha mantenido sin cambios durante muchas décadas, e incluye la prevención y el tratamiento de la sobrecarga de hierro mediante flebotomía. El objetivo principal de la terapia es el agotamiento del hierro para normalizar las reservas corporales y prevenir o disminuir la disfunción orgánica.

Flebotomía

Aunque nunca se ha hecho un ensayo clínico sobre la flebotomía en el manejo de

HH, existe evidencia de que el inicio de la flebotomía antes del desarrollo de la cirrosis disminuye significativamente la morbi-mortalidad asociada a esta entidad [32]. Un estudio prospectivo demostró que el pronóstico y el desarrollo de complicaciones depende de la cantidad y duración del exceso de hierro; además, el diagnóstico temprano y el tratamiento previo a la cirrosis o diabetes podría aumentar la supervivencia de los pacientes con HH, y llegar a ser similar a la de la población normal [33].

Se debe iniciar la flebotomía en un paciente con HH con genotipo homocigoto para *HFE* (C282Y/C282Y), homocigoto (H63D/H63D) o heterocigoto (C282Y/H63D) y evidencia bioquímica de sobrecarga de hierro, con aumento de ferritina sérica (>300 ng/mL en hombres y mujer

res posmenopáusicas, y >200 ng/mL en mujeres premenopáusicas), y aumento de la saturación de la transferrina $\geq 45\%$ [34]; asimismo, los pacientes con daño de órgano (incluyendo aquellos con perfil hepático alterado) debido a la sobrecarga de hierro, también deben recibir tratamiento.

El enfoque tradicional es considerar para tratamiento a todos los pacientes asintomáticos que son homocigotos para *HFE* (C282Y/C282Y), homocigotos (H63D/H63D) o heterocigotos (C282Y/H63D), con una ferritina elevada y alteración de las pruebas hepáticas, dado que se asume que la acumulación de hierro será progresiva; además de que la flebotomía es fácil y segura, en adición al beneficio social de la donación de sangre. Adicionalmente, las guías actuales favorecen el inicio de la flebotomía profiláctica en estos pacientes [34,35]. Los pacientes sin sobrecarga de hierro (aquellos con susceptibilidad genética, pero con niveles de ferritina normal) es poco probable que se beneficien de esta terapia.

En adición a prevenir la progresión de la enfermedad, los síntomas clínicos que mejoran con la flebotomía son el malestar general, la fatiga, la pigmentación de la piel, y, en caso de diabetes, el requerimiento de insulina [35]. Los síntomas que menos responden a la flebotomía son la artropatía y la atrofia testicular. En los pacientes con cirrosis hepática establecida no se debe esperar la regresión de esta, aunque la mejoría en el caso de fibrosis hepática sí es posible. Los pacientes cirróticos continuarán con un riesgo aumentado de desarrollar CHC, a pesar de la depleción de los depósitos de hierro, y deben continuar con el seguimiento correspondiente [35,36].

Las guías de la Asociación Americana para el Estudio de las Enfermedades Hepáticas (AASLD) describen las recomendaciones para las flebotomías en los pacientes con

HH, con el fin de disminuir los depósitos de hierro corporal, mientras se evita el desarrollo de anemia por la pérdida sanguínea o el eventual déficit de hierro [23]. La mayoría de los pacientes son capaces de tolerar el retiro de una unidad de glóbulos rojos por semana, la cual contiene un estimado de 200 mg a 250 mg de hierro. Mientras que una persona sana presenta un depósito de hierro corporal de 3g a 4g en promedio, los pacientes con hemocromatosis pueden tener un depósito corporal total mayor de 20 g. En este contexto, el manejo con flebotomías puede requerir de 2 a 3 años para reducir los depósitos de hierro de forma adecuada [23].

Cada flebotomía debe ser precedida por la medición de la hemoglobina y del hematocrito para asegurar que no se reduzcan en más del 20% del valor al inicio. Adicionalmente, los niveles de ferritina sérica deben ser medidos cada 10 a 12 flebotomías (aproximadamente cada 3 meses) en la fase inicial del tratamiento; una vez que estos alcancen valores entre 50 ng/mL y 100 ng/mL se considera que el exceso de los depósitos de hierro ha sido movilizado y descartado [36]. Para prevenir el desarrollo de déficit de hierro, los niveles de ferritina sérica pueden ser monitorizados en intervalos más cortos de tiempo en la medida que el manejo con flebotomías se acerque al valor objetivo, y una vez alcanzado, se pueda mantener en este valor para evitar nuevamente la acumulación de hierro.

Se debe evitar el suplemento con vitamina C en pacientes con terapia de flebotomías, debido a que se conoce que esta puede acelerar la movilización de hierro a un nivel que podría saturar la transferrina circulante y resultar en un aumento de la actividad de radicales libres, lo cual, a su vez, se puede asociar con riesgo aumentado de muerte cardíaca súbita en pacientes con enfermedad avanzada [16].

La quelación del hierro con desferroxamina suele estar indicada para la sobrecarga de hierro relacionada con anemias crónicas que necesitan transfusiones repetidas [34,37]; sin embargo, en la actualidad esta terapia no está recomendada para ningún subtipo de hemocromatosis debido a que es un medicamento costoso, ineficiente y con muchos efectos adversos secundarios como visión borrosa, mareos, tinnitus y diarrea, entre otros [1,5].

La eritrocitaféresis es una forma de aféresis que elimina eritrocitos de forma isovolémica, y devuelve el plasma del paciente en un circuito cerrado [5]. Se recomienda principalmente en sobrecargas de hierro graves, y aunque no se realiza comúnmente por su costo y la complejidad de la instrumentación [38], tiene la ventaja de que elimina más eritrocitos sanguíneos por sesión que la flebotomía, al tiempo que ahorra proteínas plasmáticas, factores de coagulación y plaquetas, y logra la depleción de hierro en un período de tiempo más corto que la flebotomía terapéutica [35].

Otras estrategias han sido evaluadas a lo largo del tiempo, pero su uso es aún muy controversial. Hutchinson y colaboradores [39] demostraron una reducción significativa de la sobrecarga de hierro en pacientes con hemocromatosis sometidos a terapia durante un año con inhibidores de la bomba protones. Finalmente, se ha propuesto el uso potencial de análogos de la hepcidina con la finalidad de incrementar esta hormona, ya que sus niveles bajos cumplen un papel importante en la patogénesis de la hemocromatosis, como ya se describió [34,40].

Tamización de carcinoma hepatocelular

El CHC se ha asociado desde hace mucho tiempo con la HH, siendo una complicación mayor que puede comprometer la vida del paciente [41]. El riesgo relativo

para el desarrollo de CHC es aproximadamente de 20, con una incidencia anual de 3% a 4% [23]. Este riesgo aumentado podría deberse a la carcinogénesis hepática promovida por la sobrecarga de hierro por la vía de radicales libres. Teóricamente, este riesgo debería disminuir al reducir los depósitos de hierro por las flebotomías; sin embargo, a pesar de la terapia el riesgo de CHC no es eliminado en los pacientes con HH y cirrosis [42]. Dado lo anterior, estos pacientes deben ser tamizados cada 6 meses para el desarrollo de CHC, según las guías de la AASLD [43]. La ecografía es el método ampliamente utilizado para el seguimiento, y está acorde con las recomendaciones actuales. La alfafetoproteína (AFP) no es una prueba de tamización adecuada y su uso no está recomendado [43].

Trasplante

Con el desarrollo de cirrosis descompensada o CHC en estadio temprano, el trasplante hepático es una estrategia que puede salvar vidas. En el pasado, la supervivencia de los pacientes con trasplante hepático por hemocromatosis fue menor que la de los pacientes sometidos a trasplante hepático por otras causas, con muertes que generalmente ocurrían en el período perioperatorio, principalmente relacionadas con condiciones infecciosas o cardíacas [44,45]. Estas complicaciones pueden haber sido secundarias a la eliminación inadecuada del exceso de las reservas de hierro, antes de realizar el trasplante de hígado. La supervivencia después del trasplante de hígado es actualmente similar a la de otros pacientes trasplantados por otras causas [46,47].

Tamización familiar

Una vez que se identifique un paciente con HH, se le debe ofrecer tamización a sus familiares en primer grado de consanguinidad [5,23]. Por facilidad, se podría



realizar de forma simultánea el análisis para la mutación del gen *HFE* para obtener el genotipo, en adición a los estudios de ferrocínica (ferritina y saturación de la transferrina) para obtener el fenotipo, ya que esto permite la detección de la enfermedad en fase temprana y la prevención de complicaciones.

Para los hijos de un paciente homocigoto para la mutación C282Y puede ser útil la evaluación del gen *HFE* del otro padre. Si es normal, el niño será un heterocigoto obligado y no necesitará más estudios dado que no presenta riesgo para una sobrecarga de hierro; sin embargo, si el otro padre es heterocigoto para la mutación C282Y, los hijos de ambos tendrán un chance de un 50% de ser homocigotos [48].

Personas heterocigotas para las mutaciones C282Y o H63D no están en riesgo de desarrollar sobrecarga de hierro. Ocasionalmente, los homocigotos para la mutación H63D pueden desarrollar una leve sobrecarga de hierro, aunque se considera que esta no es clínicamente significativa [49]. Los homocigotos para la mutación C282Y o heterocigotos compuestos con un aumento de ferritina sérica, deben iniciar flebotomías terapéuticas, y aquellos con ferritina normal deben seguirse con estudios de ferrocínica anual. Dada la baja penetrancia clínica de la enfermedad, en adición a los modelos económicos actuales, la tamización de la población con riesgo promedio no está recomendada [23].

Conclusión

La HH es la enfermedad genética más prevalente en la población caucásica de origen norte europeo; con este ascendiente existen varios núcleos familiares por la endogamia en Antioquia y en el Viejo Caldas, y en otros sitios del país por la migración

interna reciente producto del intercambio comercial, y en el pasado, por la colonización. Esta entidad se expresa como una sobrecarga de hierro en los tejidos que puede llevar a desarrollar daño en órganos, incluido el hígado, con complicaciones como cirrosis hepática y CHC. La mayoría de las veces se debe a la homocigosidad de la mutación C282Y del gen *HFE*, pero pueden también estar involucrados otros genes. Durante años, la determinación de la concentración hepática de hierro mediante biopsia se consideró el estándar de oro, ahora la evaluación no invasiva de la sobrecarga de hierro hepático por resonancia magnética, es claramente lo suficientemente precisa para reemplazar la biopsia [50]. Las flebotomías terapéuticas pueden ayudar a prevenir las complicaciones de la HH cuando se inician oportunamente, y asociadas al surgimiento de nuevas terapias como los quelantes del hierro, la eritrocitaféresis, los análogos de la hepcidina y el trasplante hepático en estadios tempranos de cirrosis y CHC, han restaurado la esperanza de una vida normal en estos pacientes. La identificación y el tratamiento de los pacientes afectados por hemocromatosis debe realizarse antes del daño irreversible en los órganos blanco.

Referencias

1. **Brissot P, Pietrangelo A, Adams PC, de Graaff B, McLaren CE, Loréal O.** Haemochromatosis. *Nat Rev Dis Primers* 2018;4:18016. <https://doi.org/10.1038/nrdp.2018.16>.
2. **Adris N, Hazeldine S, Bentley P, Trinder D, Chua ACG, Powell LW, et al.** Detection of HFE haemochromatosis in the clinic and community using standard erythrocyte tests. *Blood Cells Mol Dis* 2019;74:18-24. <https://doi.org/10.1016/j.bcmd.2018.10.003>.
3. **Murphree CR, Nguyen NN, Raghunathan V, Olson SR, DeLoughery T, Shatzel JJ.** Diagnosis and management of hereditary haemochromatosis. *Vox Sang* 2020;115:255-262. <https://doi.org/10.1111/vox.12896>.

4. **Porter JL, Rawla P.** Hemochromatosis. Treasure Island (FL): StatPearls Publishing; 2020. Acceso 10 de mayo de 2020. Disponible en <https://www.ncbi.nlm.nih.gov/books/NBK430862/>.
5. **Kowdley KV, Brown KE, Ahn J, Sundaram V.** ACG Clinical Guideline: Hereditary hemochromatosis. *Am J Gastroenterol* 2019;114:1202-1218. <https://doi.org/10.14309/ajg.0000000000000315>.
6. **Rosenberg W.** Haemochromatosis. *Medicine* 2007;35:89-92. <https://doi.org/10.1016/j.mpmed.2006.11.014>.
7. **Griffiths WJH.** Haemochromatosis. *Medicine* 2011;39:597-601. <https://doi.org/10.1016/j.mpmed.2011.07.004>.
8. **Fleming RE, Britton RS, Waheed A, Sly WS, Bacon BR.** Pathophysiology of hereditary hemochromatosis. *Semin Liver Dis* 2005;25:411-419. <https://doi.org/10.1055/s-2005-923313>.
9. **Santacoloma M, Gutiérrez-Londoño H, Limas LM.** Hemocromatosis hereditaria: Presentación de 2 casos y revisión de la literatura. *Rev Col Gastroenterol* 2010;25:198-203.
10. **Radford-Smith DE, Powell EE, Powell LW.** Haemochromatosis: a clinical update for the practising physician. *Intern Med J* 2018;48:509-516. <https://doi.org/10.1111/imj.13784>.
11. **Santos PC, Dinardo CL, Cançado RD, Schetter IT, Krieger JE, Pereira AC.** Non-HFE hemochromatosis. *Rev Bras Hematol Hemoter* 2012;34:311-316. <https://doi.org/10.5581/1516-8484.20120079>.
12. **Cunnane G.** Chapter 118 - Hemochromatosis. In: Firestein GS, Budd RC, Gabriel SE, McInnes IB, O'Dell JR, eds. *Kelley and Firestein's Textbook of Rheumatology (Tenth Edition)*: Elsevier; 2017. p. 1997-2006.
13. **Allen KJ, Gurrin LC, Constantine CC, Osborne NJ, Delatycki MB, Nicoll AJ, et al.** Iron-overload-related disease in HFE hereditary hemochromatosis. *N Engl J Med* 2008;358:221-230. <https://doi.org/10.1056/NEJMoa073286>.
14. **Powell LW, Seckington RC, Deugnier Y.** Haemochromatosis. *Lancet* 2016;388:706-716. [https://doi.org/10.1016/s0140-6736\(15\)01315-x](https://doi.org/10.1016/s0140-6736(15)01315-x).
15. **Hankins JS, McCarville MB, Loeffler RB, Smeltzer MP, Onciu M, Hoffer FA, et al.** R2* magnetic resonance imaging of the liver in patients with iron overload. *Blood* 2009;113:4853-4855. <https://doi.org/10.1182/blood-2008-12-191643>.
16. **Lynch SR, Cook JD.** Interaction of vitamin C and iron. *Ann N Y Acad Sci* 1980;355:32-44. <https://doi.org/10.1111/j.1749-6632.1980.tb21325.x>.
17. **Domínguez R, Garnacho-Castaño MV, Maté-Muñoz JL.** Efecto de la hepcidina en el metabolismo del hierro en deportistas. *Nutr Hosp* 2014;30:1218-1231. <https://doi.org/10.3305/nh.2014.30.6.7440>.
18. **Camaschella C, Nai A, Silvestri L.** Iron metabolism and iron disorders revisited in the hepcidin era. *Haematologica* 2020;105:260-272. <https://doi.org/10.3324/haematol.2019.232124>.
19. **Golfeyz S, Lewis S, Weisberg IS.** Hemochromatosis: pathophysiology, evaluation, and management of hepatic iron overload with a focus on MRI. *Expert Rev Gastroenterol Hepatol* 2018;12:767-778. <https://doi.org/10.1080/17474124.2018.1496016>.
20. **Barton JC, Edwards CQ, Acton RT.** HFE gene: Structure, function, mutations, and associated iron abnormalities. *Gene* 2015;574:179-192. <https://doi.org/10.1016/j.gene.2015.10.009>.
21. **Hollerer I, Bachmann A, Muckenthaler MU.** Pathophysiological consequences and benefits of HFE mutations: 20 years of research. *Haematologica* 2017;102:809-817. <https://doi.org/10.3324/haematol.2016.160432>.
22. **Vujić M.** Molecular basis of HFE-hemochromatosis. *Front Pharmacol* 2014;5:42-42. <https://doi.org/10.3389/fphar.2014.00042>.
23. **Bacon BR, Adams PC, Kowdley KV, Powell LW, Tavill AS, American Association for the Study of Liver D.** Diagnosis and management of hemochromatosis: 2011 practice guideline by the American Association for the Study of Liver Diseases. *Hepatology (Baltimore, Md)* 2011;54:328-343. <https://doi.org/10.1002/hep.24330>.
24. **Zoller H, Henninger B.** Pathogenesis, diagnosis and treatment of hemochromatosis. *Dig Dis* 2016;34:364-373. <https://doi.org/10.1159/000444549>.
25. **Bacon BR, Fleming RE.** Chap 75: Hemochromatosis. In: Feldman M FL, Brandt LJ, ed. *Sleisenger and Fordtran's Gastrointestinal and Liver Disease: Pathophysiology/Diagnosis/Management*. 10th ed. Philadelphia, PA: Elsevier; 2018. p. 1261-1269.



26. Guggenbuhl P, Brissot P, Loréal O. Haemochromatosis: The bone and the joint. *Best Pract Res Clin Rheumatol* 2011;25:649-664. <https://doi.org/10.1016/j.berh.2011.10.014>.
27. Sudmantaitė V, Čelutkienė J, Glaveckaitė S, Katkus R. Difficult diagnosis of cardiac haemochromatosis: a case report. *Eur Heart J Case Rep* 2020;4:1-6. <https://doi.org/10.1093/ehjcr/ytaa012>.
28. Geller SA, de Campos FPF. Hereditary hemochromatosis. *Autops Case Rep* 2015;5:7-10. <https://doi.org/10.4322/acr.2014.043>.
29. Ulvik RJ. The liver in haemochromatosis. *J Trace Elem Med Biol* 2015;31:219-224. <https://doi.org/10.1016/j.jtemb.2014.08.005>.
30. Clark P, Britton LJ, Powell LW. The diagnosis and management of hereditary haemochromatosis. *Clin Biochem Rev* 2010;31:3-8.
31. Deugnier Y, Turlin B. Pathology of hepatic iron overload. *World J Gastroenterol* 2007;13:4755-4760. <https://doi.org/10.3748/wjg.v13.i35.4755>.
32. Kim KH, Oh KY. Clinical applications of therapeutic phlebotomy. *J Blood Med* 2016;7:139-144. <https://doi.org/10.2147/JBM.S108479>.
33. Niederau C, Fischer R, Pürschel A, Stremmel W, Häussinger D, Strohmeyer G. Long-term survival in patients with hereditary hemochromatosis. *Gastroenterology* 1996;110:1107-1119. <https://doi.org/10.1053/gast.1996.v110.pm8613000>.
34. Adams P, Altes A, Brissot P, Butzck B, Cabantchik I, Cançado R, et al. Therapeutic recommendations in HFE hemochromatosis for p.Cys282Tyr (C282Y/C282Y) homozygous genotype. *Hepatol Int* 2018;12:83-86. <https://doi.org/10.1007/s12072-018-9855-0>.
35. Adams PC, Barton JC. How I treat hemochromatosis. *Blood* 2010;116:317-325. <https://doi.org/10.1182/blood-2010-01-261875>.
36. Sood R, Bakashi R, Hegade VS, Kelly SM. Diagnosis and management of hereditary haemochromatosis. *Br J Gen Pract* 2013;63:331-332. <https://doi.org/10.3399/bjgp13X668410>.
37. Phatak P, Brissot P, Wurster M, Adams PC, Bonkovsky HL, Gross J, et al. A phase 1/2, dose-escalation trial of deferasirox for the treatment of iron overload in HFE-related hereditary hemochromatosis. *Hepatology* 2010;52:1671-1779. <https://doi.org/10.1002/hep.23879>.
38. Etcheverry MA. Sobrecarga de hierro. Volumen 21 N° Extraordinario, XXIII Congreso Argentino de Hematología: 191-204. Argentina: Hematología 2017. Acceso 20 de mayo de 2020. Disponible en http://www.sah.org.ar/revista/numeros/vol21/extra3/27-vol21-extra_noviembre.pdf.
39. Hutchinson C, Geissler CA, Powell JJ, Bomford A. Proton pump inhibitors suppress absorption of dietary non-haem iron in hereditary haemochromatosis. *Gut* 2007;56:1291-1295. <https://doi.org/10.1136/gut.2006.108613>.
40. Vyoral D, Jiri P. Therapeutic potential of hepcidin: the master regulator of iron metabolism. *Pharmacol Res* 2017;115:242-254. <https://doi.org/10.1016/j.phrs.2016.11.010>.
41. Ganz T. Iron homeostasis: fitting the puzzle pieces together. *Cell Metab* 2008;7:288-290. <https://doi.org/10.1016/j.cmet.2008.03.008>.
42. Kowdley KV. Iron, hemochromatosis, and hepatocellular carcinoma. *Gastroenterology* 2004;127:S79-S86. <https://doi.org/10.1016/j.gastro.2004.09.019>.
43. Bruix J, Sherman M. Management of hepatocellular carcinoma. *Hepatology* 2005;42:1208-1236. <https://doi.org/10.1002/hep.20933>.
44. Poulos JE, Bacon BR. Liver transplantation for hereditary hemochromatosis. *J Dig Dis* 1996;14:316-322. <https://doi.org/10.1159/000171562>.
45. Farrell FJ, Nguyen M, Woodley S, Imperial JC, Garcia-Kennedy R, Man K, et al. Outcome of liver transplantation in patients with hemochromatosis. *Hepatology* 1994;20:404-410.
46. Yu L, Ioannou GN. Survival of liver transplant recipients with hemochromatosis in the United States. *Gastroenterology* 2007;133:489-495. <https://doi.org/10.1053/j.gastro.2007.05.054>.
47. Bardou-Jacquet E, Philip J, Lorho R, Ropert M, Latournerie M, Houssel-Debry P, et al. Liver transplantation normalizes serum hepcidin level and cures iron metabolism alterations in HFE hemochromatosis. *Hepatology* 2014;59:839-847. <https://doi.org/10.1002/hep.26570>.
48. Barton JC, Edwards CQ. HFE hemochromatosis. GeneReviews. Seattle (WA): University of Washington; 2000. Acceso 7 de abril de 2020. Disponible en <https://www.ncbi.nlm.nih.gov/books/NBK1440/>.

49. Gochee PA, Powell LW, Cullen DJ, Du Sart D, Rossi E, Olynyk JK. A population-based study of the biochemical and clinical expression of the H63D hemochromatosis mutation. *Gastroenterology* 2002;122:646-651. [https://doi.org/10.1016/s0016-5085\(02\)80116-0](https://doi.org/10.1016/s0016-5085(02)80116-0).
50. Castiella A, Alústiza JM, Zapata E, Emparanza JI. Is MRI becoming the new gold standard for diagnosing iron overload in hemochromatosis and other liver iron disorders? *Imaging Med* 2013;5:515-524. <https://doi.org/10.2217/iim.13.60>.

