

Artículo de revisión

**Manejo de pacientes con síndrome de Budd-Chiari.
Revisión de tema***Treatment of patients with Budd-Chiari syndrome.
Literature review*

Lina I. Arcila-Garcés¹, José D. Correa-Vargas¹,
Camila Guerrero-Bermúdez², Mariana Vélez-Marín¹

Resumen

El síndrome de Budd-Chiari (SBC), descrito en 1845, se define como la obstrucción del flujo venoso hepático en ausencia de enfermedad cardíaca o pericárdica. En Colombia no se tienen datos epidemiológicos claros de esta patología, la cual alrededor del mundo se considera poco frecuente. Se diagnostica al demostrar la obstrucción del flujo de las venas hepáticas. Tiene diversas manifestaciones clínicas como fiebre, ascitis, dolor abdominal y circulación colateral, entre otras. En ciertos casos es asintomática y en su gran mayoría se acompaña de patologías protrombóticas. El manejo inicial depende de la condición del paciente; sin embargo, se ha propuesto el manejo escalonado, donde se inicia con anticoagulación, se continúa con angioplastia, luego con desvío portosistémico intrahepático transyugular (TIPS), y se termina con trasplante hepático. El pronóstico depende de un diagnóstico precoz y un tratamiento adecuado. En las mejores circunstancias se alcanza una supervivencia a cinco años en el 90% de los casos, mientras que en ausencia de manejo, la tasa de mortalidad a un año alcanza el mismo porcentaje.

Palabras clave: síndrome de Budd-Chiari, desvío portosistémico intrahepático transyugular, anticoagulación, angioplastia, trasplante hepático.

Abstract

Budd-Chiari syndrome (SBC), described in 1845, is defined as the obstruction of hepatic venous flow in the absence of heart or pericardial disease. In Colombia there are no clear epidemiological data of this pathology, that around the world is considered rare. It is diagnosed by demonstrating the obstruction of the flow of the hepatic veins. It has various clinical manifestations such as fever, ascites, abdominal pain and collateral circulation, among others. In certain cases, it is asymptomatic but in the great majority it is accompanied by prothrombotic pathologies. Initial management depends on the patient's condition; however, staggered management has been

¹ Estudiantes de Decimosegundo Semestre de Medicina. Grupo de Gastrohepatología, Universidad de Antioquia. Medellín, Colombia. E-mail: marizelev@gmail.com.

² Estudiante de Decimotercer Semestre de Medicina. Grupo de Gastrohepatología, Universidad de Antioquia. Medellín, Colombia.

Conflicto de interés: los autores declaran que no tienen conflicto de interés.
Hepatology 2020;1:55-67. Editora Médica Colombiana S.A., 2020®.
Recibido el 18 de octubre de 2019; aceptado el 2 de noviembre de 2019.

proposed, beginning with anticoagulation, continuing with angioplasty, then with transjugular intrahepatic portosystemic shunt (TIPS), and finally, with liver transplantation. The prognosis depends on an early diagnosis and proper treatment. In the best circumstances, a five-year survival is achieved in 90% of cases, while in the absence of treatment, the one-year mortality rate reaches the same percentage.

Keywords: Budd-Chiari syndrome, transjugular intrahepatic portosystemic shunt, anticoagulation, angioplasty, liver transplantation.

Introducción

El síndrome de Budd-Chiari (SBC) es una enfermedad descrita inicialmente en 1845 [1], que se define como una obstrucción del flujo venoso hepático en ausencia de enfermedad cardíaca o pericárdica [2-4]. En Colombia no se tienen datos epidemiológicos claros de esta patología, la cual alrededor del mundo se considera poco frecuente, con una incidencia calculada entre 0,168 a 4,09 por millón de habitantes, y una prevalencia de 2,40 a 33,10 por millón de habitantes, según un metaanálisis recientemente realizado [5].

En la literatura es frecuente encontrar distinciones geográficas entre Asia y Occidente con respecto al SBC, que incluyen factores etiológicos, localización y tratamiento, principalmente [6]; estas diferencias se abordarán brevemente a lo largo del artículo, debido a que la mayoría de la información presentada está basada en datos de Occidente.

Esta revisión responde a un interés por visibilizar más el SBC, ofreciendo información que ilustre y guíe a los lectores sobre el mismo. Además, busca presentar una síntesis centrada en el manejo, con el fin de dar herramientas al personal de salud para tomar decisiones en conjunto con los pacientes, de modo que puedan ser tratados dentro de las mejores opciones, según la historia y contexto de cada caso.

Patogénesis

En el SBC hay una obstrucción al flujo venoso hepático, que se puede ubicar desde las vénulas hasta la entrada de la vena cava inferior al atrio derecho [2]. Cuando el coágulo se encuentra únicamente en las venas suprahepáticas, se denomina SBC clásico, que es el más común, los otros casos se designan según el vaso ocluido. Adicionalmente, se clasifica en primario cuando la causa es dada por una trombosis venosa intrínseca, y en secundario, cuando la obstrucción es debida a una compresión extrínseca [1].

Este bloqueo impide el flujo sanguíneo y causa hipoxia en los hepatocitos, cuya gravedad dependerá de la extensión del trombo y de la rapidez de instauración del mismo. En la mayoría de los casos, el cuadro agudo precede una obstrucción subclínica previa y por eso es frecuente encontrar disociación clínico-patológica, manifestada como nódulos regenerativos y signos de hepatopatía crónica en la biopsia [7].

En su génesis suelen influir uno o usualmente varios factores protrombóticos [8]; detectarlos es de suma importancia, puesto que en casos como el de una neoplasia mieloproliferativa (NMP), su tratamiento desde el inicio contribuye a la resolución del problema trombótico [2]. Las NMPs, como la policitemia vera y la trombocite-



mia esencial, asociadas al SBC, son frecuentes, principalmente en Occidente; de hecho, un metaanálisis europeo reportó una asociación entre estas dos patologías en un 35% a 50% de los casos [9]. Por lo tanto, se hace necesario descartar la presencia de una NMP evidente, y en caso de que no lo sea, considerar la posibilidad de que esté oculta y estudiar la mutación JAK2-V617F [1].

Las trombofilias, como las causadas por el factor V Leiden y la mutación del gen de la protrombina, entre otras, suelen ser coadyuvantes al SBC, más no un factor causal suficiente para provocarlo [10]. Además, se han identificado otras patologías asociadas al desarrollo de un SBC, como la hemoglobinuria paroxística nocturna [11], el síndrome antifosfolípidos [12], la hiperhomocisteinemia [13], la enfermedad de Behçet [14, 15], el embarazo y el trauma intraabdominal [7], entre otros.

En Asia también se ha asociado el SBC a estados protrombóticos causados por las condiciones ya mencionadas; sin embargo, hay una población importante, sobre todo en Nepal, en la que el SBC se ha asociado a posibles agentes infecciosos intraabdominales, poca higiene y bajo estrato socioeconómico [16].

Manifestaciones clínicas y abordaje diagnóstico

Para diagnosticar el SBC es necesario demostrar la obstrucción del flujo de las venas hepáticas [7, 17, 18], y para ello es fundamental realizar estudios de imagen, aunque las manifestaciones clínicas y las pruebas de laboratorio ayudan a sustentar el diagnóstico [19].

En un estudio multicéntrico internacional [20], se encontró que la mediana de la edad de presentación fue de 35 años, en su mayoría mujeres con manifestaciones

clínicas como fiebre, distensión abdominal, ascitis, hepatomegalia, esplenomegalia, edema en miembros inferiores, sangrado gastrointestinal, dolor abdominal y/o encefalopatía [20-22].

Los pacientes también pueden presentar circulación colateral extrahepática, sangrado variceal o encefalopatía [20, 23, 24]. La ausencia de síntomas puede ser debida a que solo haya una vena hepática trombosada o a que el retorno venoso se conserve debido a la circulación colateral [25, 26]. Algunos pacientes son totalmente asintomáticos, lo que reafirma que las manifestaciones clínicas no son necesarias ni suficientes para un diagnóstico completo de esta entidad [20].

Las técnicas imagenológicas no invasivas como la ecografía Doppler, la tomografía contrastada (TC) y la resonancia magnética (RM), son entonces el pilar fundamental [7, 20, 27]. La ecografía Doppler se utiliza como primera opción, ya que tiene una sensibilidad y especificidad mayores de 80% [2, 28]. Este estudio permite observar completamente las venas obstruidas, trombos endoluminales en la vena cava inferior y en la vena hepática, flujo venoso ausente o estancado y circulación colateral [7, 29]. En las presentaciones crónicas del SBC, se encuentran signos indirectos de obstrucción, como hipertrofia del lóbulo caudado, aumento del diámetro de la vena caudada, atrofia concomitante de otros lóbulos, hígado dismórfico y esplenomegalia. Una gran desventaja de este estudio es que es operador-dependiente, por lo cual se requiere de personal entrenado y con experiencia para realizar un buen diagnóstico [2].

En caso de que el diagnóstico por ecografía Doppler sea incierto, son útiles las imágenes por TC y/o RM, que además se usan para planear el abordaje del pacien-

te en tratamientos invasivos [7,17]. En la TC se puede demostrar la obstrucción con la ausencia del paso de contraste a través de las venas hepáticas, y un hígado con patrón moteado debido a la perfusión heterogénea. También se observan signos indirectos de oclusión como ascitis y esplenomegalia. Esta prueba debe correlacionarse con la ultrasonografía Doppler, ya que puede dar falsos positivos. La resonancia tiene ventajas similares a la TC y se reserva para pacientes con falla renal, quienes no pueden tolerar el uso de contraste.[20].

En los pacientes con SBC agudo y fulminante, los exámenes de laboratorio como el perfil hepático, muestran niveles de aminotransferasas aumentadas hasta más de cinco veces los límites normales. Así mismo, se pueden observar valores sugestivos de disfunción hepática. En pacientes con ascitis, es útil realizar una paracentesis diagnóstica, en la cual un gradiente de concentración de albúmina igual a 1,1 g/dL sustenta el diagnóstico de esta enfermedad [28].

La biopsia de hígado no es necesaria para el diagnóstico y su uso sólo es preciso si hay sospecha de SBC de vasos pequeños o de otra patología hepática concomitante [7]. El daño hepático en el SBC es muy variable y los cambios histológicos como congestión, necrosis isquémica o coagulativa, fibrosis, hiperplasia, dilatación sinusoidal y hemorragia, no son necesarios para realizar el diagnóstico, y además no tienen ninguna correlación con el pronóstico del SBC [7,20,23].

Pronóstico

Como se mencionó previamente, cuando el SBC es tratado, se pueden alcanzar tasas de supervivencia a cinco años cercanas al 90% [28]; esta mejora considerable en la expectativa de supervivencia

se obtiene junto con una excelente calidad de vida, puesto que puede haber una resolución completa de los signos y síntomas clínicos. Adicionalmente, se han encontrado pacientes que durante su tratamiento tienen un perfil hepático con valores muy cercanos a los fisiológicos [17].

Por el contrario, cuando el SBC sintomático no es tratado, se ha estimado que el 90% de estos pacientes mueren durante los tres años siguientes al diagnóstico de esta patología. La muerte puede estar relacionada con ascitis refractaria que conduce a emaciación, insuficiencia hepática, sangrado gastrointestinal, o a una combinación de estos, entre otros [17].

Escalas pronósticas

A continuación se presentan algunas escalas pronósticas utilizadas en el SBC. El índice de Rotterdam [30] se desarrolló para predecir la supervivencia según signos clínicos y valores de laboratorio. Los datos que se requieren para hacer uso de este índice son la presencia de encefalopatía y/o ascitis en el paciente, el tiempo de protrombina como INR (del inglés, *International Normalized Ratio*) y la bilirrubina (tabla 1). Al aplicarse esta escala de puntaje, se ha encontrado que la tasa de supervivencia a 5 años para la clase I es de 89% (IC 95%, 79-99), para la clase II del 74% (IC 95%, 65-83) y para la clase III de 42% (IC 95%, 28) [30,31]. También existe la escala de Clichy, en la cual independientemente del uso de tratamiento médico o de TIPS, los valores mayores a 5,1 se asocian directamente con alta mortalidad [28].

El índice de pronóstico BCS-TIPS (*TIPS-BCS PI score*) se desarrolló para predecir la supervivencia en pacientes que fueron tratados con TIPS, al considerar variables como edad, bilirrubina e INR. Al obtener un puntaje de 7, se puede



Tabla 1. Tasa de supervivencia a 5 años, según el índice de Rotterdam.

Índice de Rotterdam
$(1,27 \times \text{encefalopatía}) + (1,04 \times \text{ascitis}) + (0,72 \times \text{tiempo de protrombina [INR]}) + (0,004 \times \text{bilirrubina en } \mu\text{mol/L})$
La ascitis y la encefalopatía hepática se califican con 1 si están presentes, o con 0 si están ausentes
El tiempo de protrombina se califica con 1 si el INR es $>2,3$, o con 0 si es $<2,3$
Interpretación
Se pueden diferenciar 3 clases para determinar el pronóstico:
<ul style="list-style-type: none"> • Clase I (buen pronóstico) con puntaje total entre 0 y 1,1, con tasa de supervivencia a 5 años de 89% • Clase II (pronóstico intermedio) con puntaje entre 1,1 y 1,5, con tasa de supervivencia a 5 años de 74% • Clase III (pronóstico pobre) con puntaje superior a 1,5, con tasa de supervivencia a 5 años de 42%

predecir que habrá mortalidad en el primer año postratamiento con una sensibilidad del 58%, una especificidad del 99%, un valor predictivo positivo del 88% y un valor predictivo negativo del 96% [31] (**tabla 2**); por lo tanto, es más idóneo un trasplante ortotópico de hígado [7].

Los niveles de transaminasas también se han evaluado como factores pronósticos; los niveles altos de alanina aminotransferasa (ALT) que disminuyen rápidamente pueden considerarse un marcador de mejoría inminente en la función hepática, lo que refleja que el tratamiento utilizado es efectivo [7].

Agregado a lo anterior, se afirma que los pacientes con SBC tienen un riesgo mayor de generar hepatocarcinoma; por ende, se sugiere el uso de la fetoproteína plasmática como tamizaje, ya que es más específica en pacientes con SBC, que en otras enfermedades hepáticas [17,33].

Tratamiento

Al ser una enfermedad poco frecuente, el tratamiento está basado en reportes de casos, opinión de expertos y estudios retrospectivos [2]. Las estrategias propuestas van de lo menos a lo más invasivo [34]. En los casos que se presentan como falla hepática aguda (aproximadamente un 5%) [35], es fundamental reestablecer el flujo hepático para obtener una mejoría, usualmente mediante un procedimiento derivativo, pero en el resto de los casos el manejo será individualizado, intentando siempre un balance entre los riesgos y beneficios [1].

En países orientales hay un manejo diferente al presentado en este artículo, ya que predomina la obstrucción completa de la vena cava inferior o el bloqueo combinado de esta con la vena hepática; por ello, dividen el síndrome de Budd-Chiari en tipos clinicopatológicos, con tratamientos específicos para cada uno, así:

Tabla 2. Índice de pronóstico BCS-TIPS.

Índice de BCS-TIPS
$(\text{Edad en años} \times 0,08) + (\text{bilirrubina en mg/dL} \times 0,16) + (\text{INR} \times 0,63)$
Se usa en pacientes con síndrome de Budd-Chiari (BCS), que han sido tratados con desvío portosistémico transyugular intrahepático (TIPS), para predecir su supervivencia en 1 año
Interpretación
En aquellos pacientes con índice pronóstico BCS-TIPS >7 , se recomienda optar por trasplante de hígado

- Tipo I: lesión en la vena cava inferior, la cual se trata con membranotomía o cirugía mínimamente invasiva [36].
- Tipo II: síntomas portosistémicos, ya que se afecta directamente la vena hepática mayor. El tratamiento consiste en reducir la presión portal y controlar la hemorragia gastrointestinal mediante derivación mesocava y derivación esplenocava [36].
- Tipo III: es una lesión mixta, compromete la vena cava inferior y la vena hepática mayor. El tratamiento se da mediante membranotomía con colocación de balón, stent y cirugía de flujo [36].

La propuesta, en la mayoría de los casos, es realizar un manejo escalonado que incluye controlar las manifestaciones clínicas agudas, prevenir la extensión del trombo, reestablecer el drenaje hepático, identificar y tratar los desencadenantes y realizar seguimiento [37].

Las manifestaciones clínicas agudas responden principalmente a las complicaciones de la cirrosis producida por el SBC (ascitis y sangrado variceal, entre otras) y se tratan como tal [38,39]. A continuación se presentan de forma secuencial los tratamientos disponibles para la enfermedad, con el orden del enfoque escalonado.

Anticoagulación

El manejo médico con anticoagulantes es el paso inicial en pacientes estables, y su objetivo es prevenir la extensión del trombo existente. Como tratamiento único es suficiente en una minoría de los casos, principalmente en escenarios muy leves [1]. Se sugiere iniciar con heparinas de bajo peso molecular (HBPM) y de forma simultánea empezar terapia puente junto a warfarina, con el objetivo de mantener el INR entre 2 y 3 [2]. Las heparinas no fraccionadas (HNF) se han relacionado con una incidencia aumentada de trombocitopenia inducida por heparinas (TIH) en pacientes con SBC, por lo que se prefiere las HBPM [40]; además, estas últimas son más fáciles de usar en la práctica. Se han propuesto criterios de respuesta completa y parcial al manejo médico, pero no están completamente validados; no obstante, pueden ser una alternativa para definir respuesta y cambios en el manejo terapéutico (tabla 3) [2].

En un principio, la duración de la anticoagulación es indefinida, puesto que estos pacientes cursan con un estado protrombótico de base que requiere tratamiento constante, con el fin de prevenir una recurrencia [1,2].



Tabla 3. Criterios de respuesta al manejo médico.

Respuesta completa	Respuesta en curso
Ausencia de ascitis clínicamente detectable, con sodio y creatinina sérica normales, en ausencia de diuréticos o con uso a bajas dosis (40 mg de furosemida, espironolactona 75 mg) y consumo moderado de sodio	Resolución de la ascitis, disminución de la creatinina y aumento del sodio sérico
Aumento del factor V a un nivel >40% del normal	Aumento evidente del factor V
Disminución de la bilirrubina directa <0,88 mg/dL	Descenso evidente de la bilirrubina directa
No hay antecedente de sangrado por hipertensión portal mientras estuvo en profilaxis	
Ausencia de infección bacteriana espontánea	
IMC >20 kg/m ² previa sustracción del peso debido a ascitis y edema	

Para definir el tipo de respuesta se deben cumplir todos los ítems presentes para cada categoría. IMC: índice de masa corporal.

Por la baja frecuencia del SBC, aún no hay estudios específicos de los anticoagulantes de acción directa en estos pacientes; sin embargo, al haber demostrado efectividad en trombosis de otras localizaciones, es probable que también sean aplicables en SBC. No obstante, su uso se reserva para los casos en que no se pueda usar warfarina. Adicionalmente, es necesario que el paciente tenga una función hepática preservada, debido al metabolismo de dichos fármacos [7].

Es importante recalcar que la realización previa de una endoscopia digestiva superior, la implementación de profilaxis en los casos requeridos y un mejor manejo de la anticoagulación previo a procedimientos invasivos, han disminuido las complicaciones hemorrágicas asociadas a hipertensión portal [31].

Angioplastia

La trombolisis con angioplastia está indicada como segunda línea en aquellos pa-

cientes que no presentan mejoría con el tratamiento médico, o si hay estenosis de un segmento corto; sin embargo, no es superior frente al TIPS, y su tasa de éxito es de aproximadamente 30% [34,41,42].

Lo primero a hacer en esta terapia es la realización de angiografía para localizar el trombo y proceder a la aspiración transcatéter del mismo. Es necesario clasificar los trombos para definir una conducta (figura 1). En caso de identificarse trombos mixtos o blancos, o por el contrario cuando no se encuentran trombos (lo cual indica que la obstrucción es debida a un trombo viejo), se usa la dilatación de balón, pero si el trombo es fresco, se opta por trombolisis transcatéter [43,44].

Después de la trombolisis por angioplastia, se procede con la colocación del stent autoexpandible de vena cava inferior. Para realizar este procedimiento existen tres criterios; primero, retracción luminal mayor del 50%; segundo, gradiente de presión entre la vena cava inferior y la

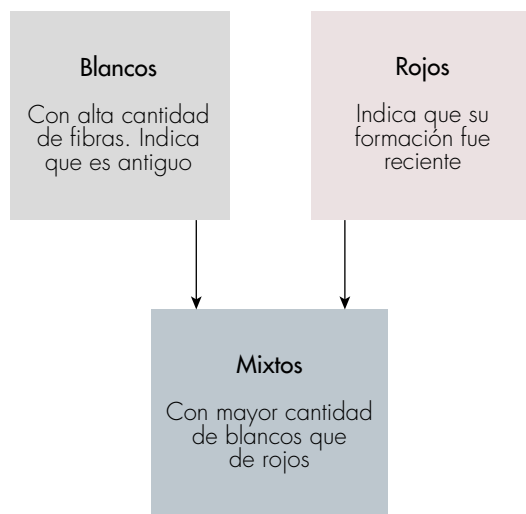


Figura 1. Clasificación de trombos según angiografía.

aurícula derecha mayor de 15 mmHg; y tercero, presencia de embolia en la vena cava inferior luego de compresión por stent [43].

Los pacientes con SBC que presentan obstrucción de segmento largo necesitan una revisión luego de la angiografía de vena cava inferior, la cual debe ser realizada tres meses postoperatorio para identificar cualquier estenosis; se sugiere seguimiento cada seis meses con ecografía Doppler [29].

TIPS

Para realizar el manejo con TIPS hay dos requerimientos críticos: que exista una vena hepática permeable y que haya acceso a la vena porta [45]. Sin embargo, para los casos en los que la vena hepática no es permeable, se han desarrollado técnicas alternativas como la derivación portosistémica intrahepática directa (DIPS) que utiliza un abordaje transhepático para canular la vena cava inferior a través de la vena porta, cuando la canulación de las venas hepáticas ocluidas resulta difícil [46,47].

Por medio de este tratamiento se disminuye la presión en la vena porta, mejorando en gran medida las manifestaciones clínicas del paciente; no obstante, el éxito a largo plazo del TIPS es limitado, ya que pueden surgir oclusiones por nuevos trombos [48-50].

Trasplante

El trasplante es una terapia indicada en dos momentos diferentes durante la historia natural del síndrome. El primer momento se refiere a pacientes con falla hepática fulminante como primera manifestación clínica de la enfermedad o con un índice de pronóstico BCS-TIPS elevado (tabla 2); en estos pacientes el trasplante ortotópico de hígado es la primera línea de tratamiento. El segundo momento hace referencia a aquellos pacientes en quienes han fallado los tratamientos ya mencionados, o que por la evolución de esta patología tienen cirrosis avanzada y/o descompensación por disfunción sintética del hígado [7, 17, 20, 28].

Mientras se espera por el trasplante se puede considerar el uso de TIPS para mejorar la clínica del paciente y posiblemente evitar esta intervención, la cual representa un reto técnico, en especial por el aumento de tamaño del hígado, principalmente del lóbulo caudado, la presencia de fibrosis retroperitoneal relacionada con trombosis de la vena hepática, y adherencias que hacen que la anastomosis sea más compleja [7]. Una buena herramienta para decidir si hacer uso de un TIPS o si se realiza un trasplante, es la biopsia de hígado. Si el reporte patológico muestra necrosis isquémica, el paciente se beneficia más de un TIPS, pero si en dicho reporte se encuentra una cirrosis avanzada (Child-Pugh grado B/C), el trasplante es lo más indicado [28].

Se ha encontrado que el trasplante de donante vivo es una opción viable con una supervivencia >70% a cinco años; sin embargo, la disfunción renal y el antecedente de TIPS previo son predictores pretrasplante de mayor mortalidad. La recurrencia de eventos trombóticos luego del trasplante es de 4% a 10%. En caso de que el paciente requiera un TIPS luego del trasplante, este no empeora el pronóstico del mismo [7,28,49,51,52].

Una gran ventaja del trasplante es que es curativo en casos donde el Budd-Chiari se relaciona con errores innatos del metabolismo, como la deficiencia de antitrombina, la mutación homocigota del factor V Leiden y la deficiencia de proteína C o S. No obstante, hay casos en los cuales el trasplante se utiliza de manera paliativa, necesitando terapias adyuvantes [7,20]. Por ejemplo, en las NMPs, luego del trasplante, los pacientes deben ser tratados con hidroxiurea y aspirina o anticoagulantes orales, evitando los antagonistas de la vitamina K [7,28]. Otra ventaja del trasplante es

que los pacientes que lo reciben tienen mayores niveles de albúmina que los pacientes con TIPS, lo cual representa una mejor función sintética del hígado postratamiento [20].

En la **figura 2** se presenta un algoritmo para el diagnóstico y manejo de los pacientes con SBC.

Conclusiones y perspectivas

Se puede concluir que el SBC requiere de un diagnóstico oportuno por su alta tasa de mortalidad en ausencia de tratamiento; las manifestaciones clínicas tempranas deben llevar a descartar otros diagnósticos, ya que en algunos momentos al tratar las patologías concomitantes se puede lograr la resolución del síndrome. Es importante tener en cuenta que el manejo depende de las condiciones de cada paciente, y se sugiere el enfoque escalonado de lo menos a lo más invasivo, con el fin de brindar mejores desenlaces pronósticos en los pacientes, quienes, a pesar del tratamiento que reciben, deben llevar un seguimiento estrecho que incluya perfil hepático y ecografía Doppler.

Actualmente el manejo para el SBC se fundamenta en la experiencia; muchas veces no se logra hacer un diagnóstico temprano ni un tratamiento efectivo, por ende, es importante que los clínicos lo tengan en cuenta dentro de sus diagnósticos diferenciales. Con este artículo se pretende compartir un poco la información que se tiene hasta el momento, con el fin de que se ofrezca un abordaje adecuado a estos pacientes y así garantizar una terapia oportuna que mejore su calidad de vida.

Agradecimientos

Al doctor Juan Carlos Restrepo Gutiérrez, por la asesoría permanente en la escritura de este manuscrito.

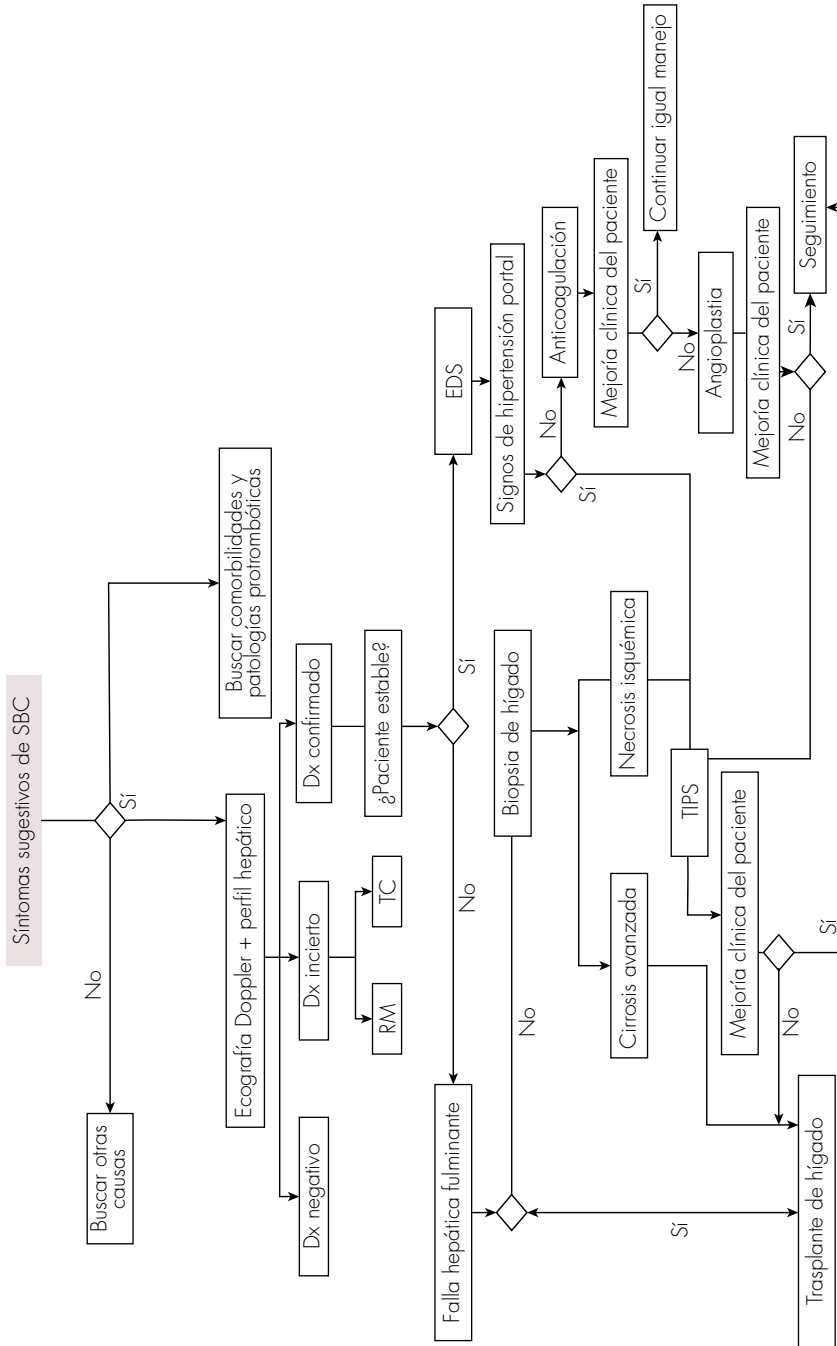


Figura 2. Abordaje diagnóstico y de manejo para los pacientes con SBC. Dx: diagnóstico; EDS: endoscopia digestiva superior; RM: resonancia magnética; SBC: síndrome de Budd-Chiari; TC: tomografía computarizada; TIPS: desvío portosistémico intrahepático transyugular.

Referencias

1. Khan F, Armstrong MJ, Mehrzad H, Chen F, Neil D, Brown R, et al. Review article: a multidisciplinary approach to the diagnosis and management of Budd-Chiari syndrome. *Aliment Pharmacol Ther* 2019;49:840-63. <https://doi.org/10.1111/apt.15149>.
2. European Association for the Study of the Liver. EASL Clinical Practice Guidelines: Vascular diseases of the liver. *J Hepatol* 2016;64:179-202. <https://doi.org/10.1016/j.jhep.2015.07.040>.
3. Li T, Zhai S, Pang Z, Ma X, Cao H, Bai W, et al. Feasibility and midterm outcomes of percutaneous transhepatic balloon angioplasty for symptomatic Budd-Chiari syndrome secondary to hepatic venous obstruction. *J Vasc Surg* 2009;50:1079-1084. <https://doi.org/10.1016/j.jvs.2009.06.049>.
4. Mancuso A. An update on the management of Budd-Chiari syndrome: The issues of timing and choice of treatment. *Eur J Gastroen Hepat* 2015;27:200-203. <https://doi.org/10.1097/MEG.0000000000000282>.
5. Li Y, De Stefano V, Li H, Zheng K, Bai Z, Guo X, et al. Epidemiology of Budd-Chiari syndrome: A systematic review and meta-analysis. *Clin Res Hepatol Gastroenterol* 2018;43:468-474. <https://doi.org/10.1016/j.clinre.2018.10.014>.
6. Valla DC. Hepatic venous outflow tract obstruction etiopathogenesis: Asia versus the West. *J Gastroenterol Hepatol* 2004;19:S204-211. <https://doi.org/10.1111/j.1440-1746.2004.03642.x>.
7. Hernández-Gea V, De Gottardi A, Leebeek FWG, Rautou PE, Salem R, García-Pagan JC. Current knowledge in pathophysiology and management of Budd-Chiari syndrome and non-cirrhotic non-tumoral splanchnic vein thrombosis. *J Hepatol* 2019;71:175-199. <https://doi.org/10.1016/j.jhep.2019.02.015>.
8. Darwish-Murad S, Plessier A, Hernandez-Guerma M, Fabris F, Eapen CE, Bahr MJ, et al. Etiology, management, and outcome of the Budd-Chiari syndrome. *Ann Intern Med* 2009;151:167-175. <https://doi.org/10.7326/0003-4819-151-3-200908040-00004>.
9. Smalberg JH, Arends LR, Valla DC, Kiladjian JJ, Janssen HLA, Leebeek FWG. Myeloproliferative neoplasms in Budd-Chiari syndrome and portal vein thrombosis: a meta-analysis. *Blood* 2012;120:4921-4928. <https://doi.org/10.1182/blood-2011-09-376517>.
10. Seligsohn U, Lubetsky A. Genetic susceptibility to venous thrombosis. *N Engl J Med* 2001;344:1222-1231. <https://doi.org/10.1056/NEJM200104193441607>.
11. Ziakas PD, Poulou IS, Rokas GI, Bartzoudis D, Voulgarelis M. Thrombosis in paroxysmal nocturnal hemoglobinuria: sites, risks, outcome. An overview. *J Thromb Haemost* 2007;5:642-645. <https://doi.org/10.1111/j.1538-7836.2007.02379.x>.
12. Valla DC. Budd-Chiari syndrome/hepatic venous outflow tract obstruction. *Hepatol Int* 2018;12:168-180. <https://doi.org/10.1007/s12072-017-9810-5>.
13. Qi X, Yang Z, De Stefano V, Fan D. Methylenetetrahydrofolate reductase C677T gene mutation and hyperhomocysteinemia in Budd-Chiari syndrome and portal vein thrombosis: A systematic review and meta-analysis of observational studies. *Hepatol Res* 2014;44:E480-498. <https://doi.org/10.1111/hepr.12348>.
14. Bayraktar Y, Balkanci F, Bayraktar M, Calguneri M. Budd-Chiari syndrome: a common complication of Behçet's disease. *Am J Gastroenterol* 1997;92:858-862.
15. Bismuth E, Hadengue A, Hammel P, Benhamou JP. Hepatic vein thrombosis in Behçet's disease. *Hepatology* 1990;11:969-974. <https://doi.org/10.1002/hep.1840110610>.
16. Shrestha SM, Okuda K, Uchida T, Maharjan KG, Shrestha S, Joshi BL, et al. Endemicity and clinical picture of liver disease due to obstruction of the hepatic portion of the inferior vena cava in Nepal. *J Gastroenterol Hepatol* 1996;11:170-179. <https://doi.org/10.1111/j.1440-1746.1996.tb00056.x>.
17. Valla DC. Primary Budd-Chiari syndrome. *J Hepatol* 2009;50:195-203. <https://doi.org/10.1016/j.jhep.2008.10.007>.
18. Miller WJ, Federle MP, Straub WH, Davis PL. Budd-Chiari syndrome: imaging with pathologic correlation. *Abdom Im-*

- aging 1993;18:329-235 <https://doi.org/10.1007/BF00201775>.
19. Li CM, Wang ZG, Gu YQ, Yu HX, Chen B, Li Z, et al. Management of complex patients with Budd-Chiari syndrome. *Ann Vasc Surg* 2010;24:301-307. <https://doi.org/10.1016/j.avsg.2009.07.013>.
 20. MacNicholas R, Olliff S, Elias E, Tripathi D. An update on the diagnosis and management of Budd-Chiari syndrome. *Expert Rev Gastroenterol Hepatol* 2012;6:731-744. <https://doi.org/10.1586/egh.12.56>.
 21. Ferral H, Behrens G, Lopera J. Budd-Chiari Syndrome. *Am J Roentgenol* 2012;199:737-745. <https://doi.org/10.2214/AJR.12.9098>.
 22. Cura M, Haskal Z, Lopera J. Diagnostic and interventional radiology for Budd-Chiari syndrome. *RadioGraphics* 2009;29:669-681. <https://doi.org/10.1148/rg.293085056>.
 23. Sun YL, Fu Y, Zhou L, Ma XX, Wang ZW, Wu Y. Staged management of Budd-Chiari syndrome caused by co-obstruction of the inferior vena cava and main hepatic veins. *Hepatobiliary Pancreat Dis Int* 2013;12:278-285. [https://doi.org/10.1016/S1499-3872\(13\)60045-4](https://doi.org/10.1016/S1499-3872(13)60045-4).
 24. Senzolo M, Cholongitas EC, Patch D, Burroughs AK. Update on the classification, assessment of prognosis and therapy of Budd-Chiari syndrome. *Nat Clin Pract Gastroenterol Hepatol* 2005;2:182-190. <https://doi.org/10.1038/ncpgasthep0143>.
 25. Hadengue A, Poliquin M, Vilgrain V, Belghiti J, Degott C, Erlinger S, et al. The changing scene of hepatic vein thrombosis: recognition of asymptomatic cases. *Gastroenterology* 1994;106:1042-1047. [https://doi.org/10.1016/0016-5085\(94\)90765-X](https://doi.org/10.1016/0016-5085(94)90765-X).
 26. Okuda K, Kage M, Shrestha SM. Proposal of a new nomenclature for Budd-Chiari syndrome: Hepatic vein thrombosis versus thrombosis of the inferior vena cava at its hepatic portion. *Hepatology* 1998;28:1191-1198. <https://doi.org/10.1002/hep.510280505>.
 27. Mukund A. Imaging and interventions in Budd-Chiari syndrome. *World J Radiol* 2011;3:169-177. <https://doi.org/10.4329/wjr.v3.i7.169>.
 28. Goel RM, Johnston EL, Patel KV, Wong T. Budd-Chiari syndrome: investigation, treatment and outcomes. *Postgrad Med J* 2015;91:692-697. <http://dx.doi.org/10.1136/postgrad-medj-2015-133402>.
 29. Gao Y, Chen S, Yu C. Applicability of different endovascular methods for treatment of refractory Budd-Chiari syndrome. *Cell Biochem Biophys* 2011;61:453-460. <https://doi.org/10.1007/s12013-011-9211-7>.
 30. Murad SD, Valla DC, de Groen PC, Zeitoun G, Hopmans JAM, Haagsma EB, et al. Determinants of survival and the effect of portosystemic shunting in patients with Budd-Chiari syndrome. *Hepatology* 2004;39:500-508. <https://doi.org/10.1002/hep.20064>.
 31. Seijo S, Plessier A, Hoekstra J, Dell'era A, Mandair D, Rifai K, et al. Good long-term outcome of Budd-Chiari syndrome with a step-wise management. *Hepatology* 2013;57(5):1962-1968. <https://doi.org/10.1002/hep.26306>.
 32. Sakr M, Abdelhakam SM, Elsayed SA, Allam EH, Farid AM, Abdelmoaty W, et al. Validation of prognostic indices in Egyptian Budd-Chiari syndrome patients: A single-center study. *World J Gastroenterol* 2017;23:629-637. <https://doi.org/10.3748/wjg.v23.i4.629>.
 33. Wang YD, Xue HZ, Zhang X, Xu ZQ, Jiang QF, Shen Q, et al. Clinical and pathological features and surgical treatment of Budd-Chiari syndrome-associated hepatocellular carcinoma. *Chin Med J* 2013;126:3632-3638.
 34. Fu Y, Sun YL, Ma XX, Xu PQ, Feng LS, Tang Z, et al. Necessity and indications of invasive treatment for Budd-Chiari syndrome. *Hepatobiliary Pancreat Dis Int* 2011;10:254-260. [https://doi.org/10.1016/S1499-3872\(11\)60042-8](https://doi.org/10.1016/S1499-3872(11)60042-8).
 35. Langlet P, Escolano S, Valla D, Coste-Zeitoun D, Denie C, Mallet A, et al. Clinicopathological forms and prognostic index in Budd-Chiari syndrome. *J Hepatol* 2003;39:496-501. [https://doi.org/10.1016/S0168-8278\(03\)00323-4](https://doi.org/10.1016/S0168-8278(03)00323-4).
 36. Dang XW, Xu PQ, Ma XX, Xu DQ, Zhu YJ, Zhang YS. Surgical treatment of Budd-Chiari syndrome: Analysis of 221 cases. *Hepatobiliary Pancre-*



- at *Dis Int* 2011;10:435-438. [https://doi.org/10.1016/S1499-3872\(11\)60074-X](https://doi.org/10.1016/S1499-3872(11)60074-X).
37. **Martens P, Nevens F.** Budd-Chiari syndrome. *Unit ed Eur Gastroent* 2015;3:489-500. <https://doi.org/10.1177/2050640615582293>.
 38. **Angeli P, Bernardi M, Villanueva C, Francoz C, Mookerjee RP, Trebicka J, et al.** EASL Clinical Practice Guidelines for the management of patients with decompensated cirrhosis. *J Hepatol* 2018;69:406-460. <https://doi.org/10.1016/j.jhep.2018.03.024>.
 39. **Zhang Y, Zhao H, Yan D, Xue H, Lau WY.** Superior mesenteric vein-caval-right atrium y shunt for treatment of Budd-Chiari syndrome with obstruction to the inferior vena cava and the hepatic veins—a study of 62 patients. *J Surg Res* 2011;169:e93-99. <https://doi.org/10.1016/j.jss.2011.02.030>.
 40. **Plessier A, Sibert A, Consigny Y, Hakime A, Zappa M, Denninger MH, et al.** Aiming at minimal invasiveness as a therapeutic strategy for Budd-Chiari syndrome. *Hepatology* 2006;44:1308-1316. <https://doi.org/10.1002/hep.21354>.
 41. **Fitsiori K, Tsitskari M, Kelekis A, Filippiadis D, Triantafyllou K, Brountzos E.** Transjugular intrahepatic portosystemic shunt for the treatment of Budd-Chiari syndrome patients: Results from a single center. *Cardiovasc Intervent Radiol* 2014;37:691-697. <https://doi.org/10.1007/s00270-013-0697-9>.
 42. **Zhang Q, Xu H, Zu M, Gu Y, Wei N, Wang W, et al.** Catheter-directed thrombolytic therapy combined with angioplasty for hepatic vein obstruction in Budd-Chiari syndrome complicated by thrombosis. *Exp Ther Med* 2013;6:1015-1021. <https://doi.org/10.3892/etm.2013.1239>.
 43. **Zhang QQ, Xu H, Zu MH, Gu YM, Shen B, Wei N, et al.** Strategy and long-term outcomes of endovascular treatment for Budd-Chiari syndrome complicated by inferior vena caval thrombosis. *Eur J Vasc Endovasc Surg* 2014;47:550-557. <https://doi.org/10.1016/j.ejvs.2014.01.014>.
 44. **Cui YF, Fu YF, Wei N, Zhu HC, Xu H.** Retrograde puncture assisted hepatic vein recanalization in treating Budd-Chiari syndrome with segmental obstruction of hepatic vein. *Radiol Medica* 2015;120:1184-1189. <https://doi.org/10.1007/s11547-015-0557-6>.
 45. **Peynircioglu B, Shorbagi AI, Balli O, Cil B, Balkanci F, Bayraktar Y.** Is there an alternative to TIPS? Ultrasound-guided direct intrahepatic portosystemic shunt placement in Budd-Chiari syndrome. *Saudi J Gastroenterol* 2010;16:315-318. <https://doi.org/10.4103/1319-3767.70633>.
 46. **Tripathi D, Sunderraj L, Vemala V, Mehrzad H, Zia Z, Mangat K, et al.** Long-term outcomes following percutaneous hepatic vein recanalization for Budd-Chiari syndrome. *Liver Int* 2017;37:111-120. <https://doi.org/10.1111/liv.13180>.
 47. **Qi X, Yang M, Fan D, Han G.** Transjugular intrahepatic portosystemic shunt in the treatment of Budd-Chiari syndrome: A critical review of literatures. *Scand J Gastroenterol* 2013;48:771-784. <https://doi.org/10.3109/00365521.2013.777775>.
 48. **Inafuku H, Morishima Y, Nagano T, Arakaki K, Yamashiro S, Kuniyoshi Y.** A three-decade experience of radical open endovenectomy with pericardial patch graft for correction of Budd-Chiari syndrome. *J Vasc Surg* 2009;50:590-593. <https://doi.org/10.1016/j.jvs.2009.03.040>.
 49. **Mancuso A.** Budd-Chiari syndrome management: Lights and shadows. *World J Hepatol* 2011;3:262-264. <https://doi.org/10.4254/wjh.v3.i10.262>.
 50. **Zhang B, Jiang ZB, Huang MS, Zhu KS, Qian JS, Shan H.** Effects of percutaneous transhepatic interventional treatment for symptomatic Budd-Chiari syndrome secondary to hepatic venous obstruction. *J Vasc Surg Venous Lymphat Disord* 2013;1:392-399. <https://doi.org/10.1016/j.jvsv.2013.05.008>.
 51. **Hidaka M, Eguchi S.** Budd-Chiari syndrome: Focus on surgical treatment. *Hepatol Res* 2017; 47:142-148. <https://doi.org/10.1111/hepr.12752>.
 52. **Mackiewicz A, Kotulski M, Zieniewicz K, Krawczyk M.** Results of liver transplantation in the treatment of Budd-Chiari syndrome. *Ann Transplant* 2012;17:5-10. <https://doi.org/10.12659/AOT.882630>.