

Artículo de revisión

Diagnóstico de hepatitis autoinmune
*Diagnosis of autoimmune hepatitis**Gabriel Sebastián Díaz-Ramírez¹***Resumen**

La hepatitis autoinmune es una enfermedad inflamatoria del hígado de etiología desconocida, que se caracteriza por la presencia de autoanticuerpos y niveles altos de globulinas séricas. Afecta a ambos sexos, a todos los grupos de edad, y se ha descrito en todas las razas. Tiene una amplia variedad de presentación clínica, lo que la convierte en un reto diagnóstico para el médico. La forma de presentación más común es la hepatitis aguda; sin embargo, un porcentaje no despreciable de pacientes es asintomático y hasta el 40% de los casos tiene cirrosis al momento del diagnóstico. El diagnóstico se basa en: 1) la medición de autoanticuerpos, como los antinucleares (ANA), los antimúsculo liso (ASMA), y los antimicrosomales de hígado y riñón (anti-LKM-1); 2) la detección de niveles séricos elevados de globulinas (especialmente IgG); 3) descartar otras etiologías de hepatitis crónica; y, 4) los hallazgos histológicos, los cuales además de confirmar el diagnóstico, ayudan a establecer la severidad. Se han desarrollado escalas y puntajes diagnósticos que permiten una mejor aproximación a dicha patología sin reemplazar el juicio del médico, por lo que deben ser interpretados bajo un adecuado contexto clínico. Un diagnóstico apropiado puede permitir el inicio oportuno de tratamiento con el fin de disminuir la progresión y el desarrollo de complicaciones.

Palabras clave: hepatitis autoinmune, enfermedades autoinmunes, cirrosis hepática, trasplante de hígado.

Abstract

Autoimmune hepatitis is an inflammatory disease of the liver of unknown etiology. It is characterized by the presence of autoantibodies and elevated levels of serum globulins. It affects both genders, all age groups and has been described in all races. It has a wide variety of clinical manifestations, so it remains a diagnostic challenge for physicians. The most common form of manifestation is acute hepatitis, however a non-negligible percentage of patients is asymptomatic, and up to 40% of cases have cirrhosis at the time of diagnosis. The diagnosis is based on: 1) measurement of autoantibodies, such as antinuclear antibodies (ANA), anti-smooth muscle antibodies (ASMA), and liver/kidney microsomal type 1 antibodies (anti-LKM-1); 2) detection of elevated serum levels of globulins (especially IgG); 3) exclusion of other causes of chronic hepatitis; and, 4)

¹ Médico, Especialista en Medicina Interna, Especialista en Hepatología Clínica y Trasplante Hepático. Departamento de Medicina Interna, Universidad del Valle. Hepatología Clínica y Trasplante Hepático, Fundación Valle del Lili, Cali, Colombia. E-mail: sebastiandiazr@gmail.com.

Conflicto de interés: el autor declara que no tiene conflicto de interés.
Hepatología 2020;1:23-35. Editora Médica Colombiana S.A., 2020®.
Recibido el 25 de julio de 2019; aceptado el 18 de agosto de 2019.



histological findings, which also confirm the diagnosis and help determine its severity. Diagnostic scales and scores have been developed to allow a better approach to this pathology without replacing the clinical judgment, so they must be interpreted under an adequate clinical context. A proper diagnosis can allow a timely initiation of treatment in order to decrease the progression and the development of complications.

Keywords: Autoimmune hepatitis, autoimmune diseases, liver cirrhosis, liver transplantation.

Introducción

La hepatitis autoinmune (HAI) es una enfermedad inflamatoria crónica del hígado que se caracteriza por la presencia de niveles aumentados de globulinas séricas y autoanticuerpos circulantes [1]. Su etiología es desconocida, tiene diversos fenotipos clínicos y dicha heterogeneidad hace en ocasiones difícil su diagnóstico y tratamiento [2]. La visión clásica de la HAI, como una inflamación crónica del hígado que afecta principalmente a mujeres jóvenes de raza blanca, se ha expandido y se debe considerar en ambos sexos [3], en todas las razas [4] y en todos los grupos de edad [5,6]. Su forma de presentación es amplia y heterogénea, varía desde la forma asintomática, la subclínica, hasta la cirrosis y falla hepática aguda, incluso con autoanticuerpos negativos. La HAI debe considerarse como uno de los posibles diagnósticos en pacientes con hepatitis aguda y crónica, incluyendo en los pacientes trasplantados de hígado [7-10], y en el daño hepático inducido por medicamentos (del inglés, DILI) [11,12].

Es importante un adecuado razonamiento clínico para llegar al diagnóstico; además, se han desarrollado múltiples criterios y puntajes diagnósticos como apoyo al juicio clínico [13-15], basándose especialmente en el repertorio de autoanticuerpos, los niveles de inmunoglobulinas y los hallazgos histopatológicos, los cuales son vitales para una mejor aproximación diagnóstica.

El objetivo de este artículo es realizar una revisión detallada sobre las herramientas para llegar al diagnóstico de HAI, desde su forma de presentación clínica, perfil de autoanticuerpos, hallazgos histológicos y puntajes diagnósticos.

Presentación clínica

La HAI tiene una amplia variedad de fenotipos clínicos y debe ser considerada dentro de los diagnósticos diferenciales en los pacientes asintomáticos con alteración en las pruebas bioquímicas hepáticas, en aquellos con síntomas inespecíficos como fatiga, anorexia y pérdida de peso (con alteración bioquímica), y en aquellos con hepatitis aguda, cirrosis y falla hepática aguda [5].

Forma asintomática

Se presenta entre el 15% al 34% de los casos [16-18]. El diagnóstico debe ser considerado en todos los pacientes con alteración en las pruebas hepáticas de laboratorio. Por lo general, estos pacientes son detectados mediante exámenes realizados por otros motivos; por ejemplo, en un tamizaje de rutina (chequeos ejecutivos), para ingreso a empleos, o en estudios de otras patologías. Con el tiempo, los síntomas se pueden desarrollar hasta en un 70% de los pacientes, y los hallazgos de laboratorio e histológicos no difieren entre las personas sintomáticas y las asintomáticas [17]. Este grupo de pacientes es importante identi-

ficarlos, ya que si no son detectados y tratados oportunamente existe riesgo de progresión de la enfermedad y de desarrollo de complicaciones.

Forma aguda (hepatitis aguda y falla hepática aguda)

La hepatitis aguda es la forma más frecuente de presentación de la HAI. Ocurre entre el 25% y el 75% de los casos [15,19,20], y la mayoría de los pacientes se presenta con síntomas generales (astenia, adinamia, fiebre y malestar general) e ictericia, con o sin dolor abdominal [21]; estos pacientes tienen riesgo de progresión a falla hepática aguda (desarrollo de encefalopatía en las primeras 26 semanas después del inicio de la ictericia), la cual ocurre entre el 3% y 8% de los casos, por lo general de presentación subaguda (instauración de la encefalopatía después de la cuarta semana de ictericia) y frecuentemente asociada a mal pronóstico, siendo una causa importante de trasplante hepático. Hasta un 22% de los pacientes con hepatitis aguda tiene fibrosis avanzada (cirrosis) al momento del diagnóstico [18]. Es importante descartar hepatitis virales agudas, toxicidad o daño hepático inducido por medicamentos (DILI). El diagnóstico de HAI en el escenario de falla hepática aguda constituye un reto clínico, debido a que los hallazgos clásicos de la HAI pueden estar ausentes o ser menos evidentes, los anticuerpos antinucleares (ANA) pueden ser negativos hasta en el 71% de los casos [22,23], y los niveles séricos de inmunoglobulina G (IgG) normales hasta en el 75% [23,24]. En los hallazgos histológicos predomina la necrosis (86% de los pacientes); la perivenulitis central con infiltrado inflamatorio linfoplasmocitario y la actividad de interfase ayudan a reforzar el diagnóstico [19,25].

Cirrosis hepática

Hasta el 40% de los pacientes tiene cirrosis al momento del diagnóstico de HAI, la cual puede presentarse con los signos clínicos de hipertensión portal (telangiectasias, ascitis, encefalopatía, várices esofágicas con o sin sangrado). Sin embargo, hasta el 50% de los casos no presenta hallazgos clínicos de cirrosis cuando se realiza el diagnóstico [18], resaltando la baja sensibilidad del examen físico para el diagnóstico de cirrosis [26] y la importancia de la biopsia hepática no solo para el diagnóstico de HAI, sino también para establecer el grado de fibrosis hepática.

Manifestaciones extrahepáticas

Los pacientes con HAI pueden presentar comorbilidades extrahepáticas, las cuales pueden ser también autoinmunes. Se han descrito más de 50 enfermedades autoinmunes que pueden coexistir con HAI, de las cuales las más comunes son la tiroiditis autoinmune (Hashimoto), la artritis reumatoide, la diabetes mellitus tipo 1 y el lupus eritematoso sistémico [27,28]. Hasta un 17% de los pacientes puede tener manifestaciones cutáneas [29], especialmente brote maculopapular, psoriasis, vitíligo [30], urticaria, acné, liquen plano [31], eritema nodoso y pioderma gangrenoso [32].

Manifestaciones bioquímicas

La mayoría de los pacientes presentan aumento de la alanina aminotransferasa (ALT) y la aspartato aminotransferasa (AST), las cuales son indicadores de actividad inflamatoria a nivel hepático. El aumento de gammaglobulinas, especialmente la IgG sérica, en ausencia de cirrosis, hace parte de los pilares diagnósticos de HAI [5]. Generalmente los niveles de IgA e IgM son normales. Además, los niveles

séricos de IgG sirven como un marcador confiable para evaluar la respuesta al tratamiento durante el seguimiento, ya que la normalización de los niveles de la misma y de transaminasas hacen parte de la definición de remisión bioquímica de la enfermedad [5]. Los niveles de gamma glutamil transferasa (GGT) pueden estar altos con niveles normales o levemente aumentados de fosfatasa alcalina (FA); sin embargo, cuando están elevados hay que considerar la posibilidad de síndromes de solapamiento con colangitis biliar primaria (CBP) o colangitis esclerosante primaria (CEP) [33,34].

Autoanticuerpos

Son uno de los pilares en el diagnóstico de HAI, y además sirven para la subdivisión en HAI tipo 1 y tipo 2; sin embargo, la HAI puede presentarse con autoanticuerpos negativos, especialmente en la forma aguda [35]. Los anticuerpos antinucleares (ANA), los anticuerpos antimúsculo liso (ASMA), y los anticuerpos antimicrosomales de hígado y riñón (anti-LKM-1) son los más frecuentes y recomendados para el diagnóstico (los anti-LKM-1 para HAI tipo 2, cuando los ANA y ASMA son negativos) [36,37]. Se consideran positivos cuando están presentes en una dilución de 1:40 o más [5]. Dichos anticuerpos no inciden en la fisiopatología de la enfermedad ni tienen valor pronóstico [38]; además, pueden presentarse en otras enfermedades hepáticas diferentes a HAI. Son normalmente detectados por inmunofluorescencia indirecta en sustratos de roedores que incluyen riñón, hígado y estómago [39]. La positividad de los anticuerpos contra el antígeno soluble hepático (SLA) es altamente específica [40], tiene impacto pronóstico y su medición ha sido recomendada recientemente [5]. Cuando los ANA, ASMA y anti-LKM-1 son negativos, se recomienda la medición de otros autoanticuerpos como los anti-

cuerpos perinucleares anticitoplasma del neutrófilo (pANCA), anti-SLA, anticitosol hepático (anti-LC1) y anti-LKM-3 [35]. La positividad para múltiples autoanticuerpos, especialmente ANA y ASMA, apoya favorablemente el diagnóstico de HAI, con un valor predictivo positivo que puede llegar al 97% [5]. En menos del 5% de los casos pueden estar positivos los anticuerpos antimitocondriales (AMA), los cuales en presencia de colestasis bioquímica obligan a descartar colangitis biliar primaria concomitante (síndrome de solapamiento) [33]. En la **tabla 1** se describen los autoanticuerpos evaluados en HAI, el antígeno blanco, y las patologías o condiciones asociadas a su positividad [41].

HAI con autoanticuerpos negativos

Algunos pacientes con hallazgos clínicos y de laboratorio típicos de HAI pueden tener ANA, ASMA y anti-LKM-1 negativos, especialmente los pacientes con presentación aguda, pudiendo ser considerados con un diagnóstico de hepatitis criptogénica [35]. El puntaje revisado del Grupo Internacional de Hepatitis Autoinmune (GIHA) permite reclasificar como HAI hasta el 19% a 22% de estos pacientes, especialmente evaluando la respuesta al tratamiento farmacológico [14]. La positividad de dichos autoanticuerpos puede presentarse más adelante en el curso de la enfermedad, permitiendo apoyar el diagnóstico [42], de allí la importancia de realizar periódicamente la medición de dichos anticuerpos en pacientes en quienes inicialmente son negativos, si el juicio clínico lo sugiere.

Hallazgos histológicos

La biopsia hepática es necesaria para un diagnóstico adecuado de HAI y es útil para excluir diagnósticos diferenciales, para identificar enfermedades coexisten-



Tabla 1. Autoanticuerpos descritos en hepatitis autoinmune [41].

Autoanticuerpos	Autoantígenos	Enfermedades asociadas
ANA	Cromatina, ribonucleoproteínas	HAI, CBP, CEP, hepatitis B y C crónica, enfermedad de Wilson, hígado graso
ASMA	Microfilamentos de F-actina, vimentina, desmina	HAI, CBP, CEP, injuria hepática inducida por medicamentos, hepatitis B y C, enfermedad de Wilson, hígado graso
Anti-LKM-1	Epítopes del CYP2D6	HAI tipo 2, hepatitis C crónica, hepatitis inducida por halotano
pANCA	β -tubulina	HAI, CEP, enfermedad inflamatoria intestinal
Anti-SLA	O-Fosfoseril-tRNA transferasa de selenio	HAI tipo 1 y 2
Anti-LC1	Formimidoltransferasa ciclodeaminasa	HAI tipo 2
Anti-LKM-3	Familia 1 UDP-glucuronosiltransferasas	HAI tipo 2, hepatitis D crónica
AMA	Complejo piruvato deshidrogenasa	CBP, síndrome de solapamiento HAI/CBP
Anti-LM	Epítopes del CYP2A6	APECED, hepatitis C
Anti-ASGPR	ASGPR	HAI, CBP, injuria hepática inducida por medicamentos, hepatitis B, C y D crónicas

ANA: anticuerpos antinucleares; CBP: colangitis biliar primaria; CEP: colangitis esclerosante primaria; ASMA: anticuerpos antimúsculo liso; anti-LKM-1: anticuerpos antimicrosomales hígado y riñón; pANCA: anticuerpos perinucleares contra el citoplasma del neutrófilo; anti-SLA: anticuerpos antiantígeno soluble hepático; anti-LC1: anticuerpos anticitosol hepático; AMA: anticuerpos antimitocondriales; anti-LM: anticuerpos antimicrosomas hepáticos; APECED: poliendocrinopatía autoinmune tipo 1; anti-ASGPR: anticuerpos anti-receptor de la asialoglicoproteína.

tes, para estadificar el grado de fibrosis hepática y para evaluar la respuesta al tratamiento [5]. Sin embargo, el diagnóstico no puede realizarse solamente basado en los hallazgos histológicos, por lo que es importante su adecuada interpretación a la luz del contexto clínico. Un número de características típicas (aunque no patognomónicas) han sido descritas:

- La hepatitis de interfase, anteriormente llamada necrosis parcelar (infiltración

inflamatoria de la placa limitante, la cual demarca el límite entre el espacio porta y los hepatocitos), es la principal característica histológica de la HAI de presentación crónica (figura 1, panel A). Sin embargo, puede estar presente en otras enfermedades como las hepatitis virales crónicas, el daño hepático inducido por medicamentos, la colangitis biliar primaria, la colangitis esclerosante primaria y la enfermedad de Wilson [5].

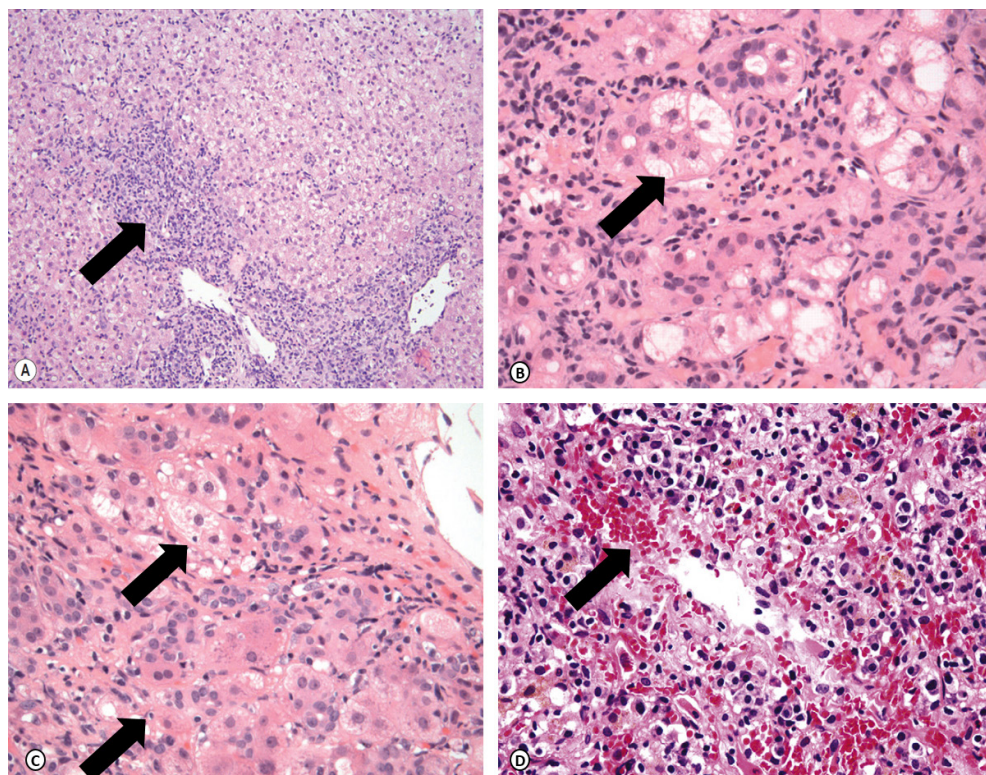


Figura 1. Histopatología de la HAI. Coloración con hematoxilina y eosina. **Panel A:** Infiltrado mononuclear en espacio porta con hepatitis de interfase (10x). **Panel B:** Formación de rosetas hepatocitarias (40x). **Panel C:** Emperipolesis (40x). **Panel D:** Infiltrado inflamatorio y necrosis perivenular (40x).

- Formación de rosetas hepatocitarias [15] (**figura 1**, panel B).
- Emperipolesis (linfocitos endocitados dentro de hepatocitos) [15] (**figura 1**, panel C).

Otros hallazgos descritos incluyen:

- Infiltrado portal mononuclear, generalmente linfoplasmocitario con eosinófilos ocasionales.
- Cambios ductales (colangitis destructiva y no destructiva, reacción ductular)

pueden verse hasta en el 80% de los pacientes al momento del diagnóstico. Raramente se presentan granulomas, los cuales cuando están presentes obligan a descartar otros diagnósticos como la CBP y la sarcoidosis. La destrucción de conductos no es un hallazgo típico de HAI, aunque se puede presentar en casos severos [43].

- Necrosis de la zona central y/o perivenulitis central, la cual se ha descrito hasta en el 66% de los casos en la presentación aguda [44,45] (**figura 1**, panel D).

- Fibrosis, la cual está usualmente presente en todos los casos en algún grado. La fibrosis avanzada con formación de puentes entre espacios porta y zona central lleva finalmente a la distorsión de la arquitectura, con formación de nódulos y resultando en cirrosis.

Medición no invasiva de la fibrosis hepática

Como alternativa a procedimientos invasivos como la biopsia hepática, se han evaluado múltiples herramientas con el fin de determinar el grado de fibrosis hepática y minimizar los posibles efectos adversos; muchas de ellas con mejor evidencia y rendimiento diagnóstico en otras enfermedades hepáticas como las hepatitis virales B y C, la esteatohepatitis no alcohólica (NASH) y la enfermedad por alcohol. Algunas de estas herramientas incluyen el puntaje APRI, el índice FIB-4, la relación AST/ALT, la elastografía transitoria, el ARFI (del inglés, *Acoustic Radiation Force Impulse*) y la elastografía por resonancia nuclear magnética [46], de las cuales la evidencia no es suficiente para ser ampliamente recomendadas.

Criterios de diagnóstico y sistemas de puntaje

El diagnóstico de HAI se realiza basado en la historia clínica, los datos de laboratorio y los hallazgos histológicos [5]. En algunos casos puede ser difícil llegar al diagnóstico dada la heterogeneidad de la enfermedad; por tal razón, se han desarrollado una serie de sistemas y puntajes clínicos que permiten un mejor acercamiento diagnóstico. Es importante resaltar que estas herramientas deben utilizarse bajo un adecuado razonamiento clínico y no reemplazan el juicio del médico.

Criterios de diagnóstico del Grupo Internacional de Hepatitis Autoinmune (GIHA)

Requieren de la presencia de anomalías bioquímicas (aumento de transaminasas, hiperglobulinemia, niveles elevados de IgG sérica), positividad de autoanticuerpos (ANA, ASMA o anti-LKM-1) y hallazgos histológicos (hepatitis de interfase con o sin infiltrado inflamatorio rico en células plasmáticas). Se deben excluir enfermedades que puedan simular HAI, como las hepatitis virales, el daño hepático por medicamentos, las relacionadas con el consumo de alcohol, la esteatohepatitis no alcohólica y las enfermedades hereditarias (enfermedad de Wilson y hemocromatosis) [13-15]. Desde su primera publicación en 1992, han sufrido una serie de cambios facilitando su aplicabilidad en el contexto clínico. A continuación, se describen.

Sistema de puntaje original revisado del GIHA

Se desarrolló en el año 1992 como una herramienta de investigación para mejorar la homogeneidad de la población de pacientes en estudios clínicos; evalúa 13 categorías clínicas. Ha emergido como una herramienta que refuerza el juicio clínico, permitiendo soportar el diagnóstico en casos difíciles, especialmente cuando se evalúa la respuesta al tratamiento con glucocorticoides [47]. Ayuda a reclasificar los pacientes con hepatitis criptogénica con mayor frecuencia, comparado con el puntaje simplificado (95% versus 24%). Tiene una mayor sensibilidad para el diagnóstico de HAI (100%), una especificidad de 73%, y una precisión diagnóstica de 92%, usando el juicio clínico como estándar de oro [48] (tabla 2).

Tabla 2. Sistema de puntaje diagnóstico del Grupo Internacional de Hepatitis Autoinmune [14].

Hallazgos clínicos	Puntos	Hallazgos clínicos	Puntos
Sexo femenino	+2	Consumo de alcohol (g/día)	
		<25	+2
Relación FA/AST (o ALT)		>60	-2
<1,5	+2		
1,5-3,0	0	Hallazgos histológicos	
>3,0	-2	Hepatitis de interfase	+3
		Infiltrado linfoplasmocitario	+1
Niveles de IgG sérica por encima del límite superior de normalidad		Formación de rosetas	+1
>2,0	+3	Cambios biliares [†]	-3
1,5-2,0	+2	Otros cambios atípicos	-3
1,0-1,5	+1	Ninguno de los anteriores	-5
<1,0	0		
		Enfermedades autoinmunes concomitantes	+2
ANA, ASMA o anti-LKM-1			
>1:80	+3	Otros autoanticuerpos	+2
1:80	+2		
1:40	+1	HLA DRB1*03 o DRB1*04	+1
<1:40	0		
		Respuesta a glucocorticoides	
AMA positivo	-4	Completa	+2
		Recaída después de la suspensión	+3
Marcadores de hepatitis [‡]			
Positivos	-3	Sumatoria de puntaje pretratamiento	
Negativos	+3	HAI definitiva	>15
		HAI probable	10-15
Exposición a hepatotóxicos		Sumatoria de puntaje postratamiento	
Positiva	-4	HAI definitiva	>17
Negativa	+1	HAI probable	12-17

FA: fosfatasa alcalina; AST: aspartato aminotransferasa; ALT: alanino aminotransferasa; IgG: inmunoglobulina G; ANA: anticuerpos antinucleares; ASMA: anticuerpos antimúsculo liso; anti-LKM-1: anticuerpos antimicrosomales de hígado y riñón; AMA: anticuerpos antimitocondriales; HLA: antígeno leucocitario humano; HAI: hepatitis autoinmune.

[†]Hallazgos de colangitis biliar primaria o colangitis esclerosante primaria.

[‡]Virus de hepatitis A, B y C. Virus de Epstein-Barr y citomegalovirus pueden ser considerados.



Tabla 3. Criterios simplificados para el diagnóstico de la hepatitis autoinmune [15].

Variable	Punto de corte	Puntaje
ANA o ASMA	≥ 1:40	1
ANA o ASMA	≥ 1:80	2
Anti-LKM-1	≥ 1:40	2*
Anti-SLA	Positivo	2*
IgG sérica	> Límite superior de normalidad	1
	> 1,10 veces el límite superior de normalidad	2
Histología hepática (evidencia de hepatitis como condición necesaria)	Compatible con hepatitis autoinmune	1
	Típica de hepatitis autoinmune	2
Ausencia de hepatitis viral	Sí	2
≥ 6 puntos: hepatitis autoinmune probable		
≥ 7 puntos: hepatitis autoinmune definida		
*La sumatoria máxima para los puntos de los autoanticuerpos es 2		
Histología típica de hepatitis autoinmune: hepatitis de interfase, infiltrados linfocítico/plasmocitario en espacios porta con extensión al lobulillo, emperipolesis, formación de rosetas		
Histología compatible con hepatitis autoinmune: hepatitis crónica con infiltrado linfocítico sin los otros hallazgos típicos de la hepatitis autoinmune.		

ANA: anticuerpos antinucleares; ASMA: anticuerpos antimúsculo liso; anti-LKM-1: anticuerpos antimicrosomales de hígado y riñón.

Puntaje simplificado del GIHA

Surgió en 2008 con el propósito de facilitar la aplicación clínica. Evalúa cuatro categorías (autoanticuerpos, presencia de hepatitis virales, niveles de IgG sérica y hallazgos histológicos), y no tiene en cuenta la respuesta al tratamiento, lo cual puede contribuir a su menor sensibilidad (95%) [49], aunque tiene una mayor especificidad que los criterios revisados. Ayuda a excluir la HAI con mayor frecuencia en enfermedades hepáticas que tienen

manifestaciones inmunes concomitantemente (tabla 3).

Limitaciones de los sistemas de puntaje

Los sistemas de puntaje han sido evaluados y redefinidos en estudios retrospectivos de pacientes que han sido caracterizados en un solo centro, algunos con caracterizaciones que no han seguido un protocolo predefinido y sin estudios comparativos con otros centros [2,48].

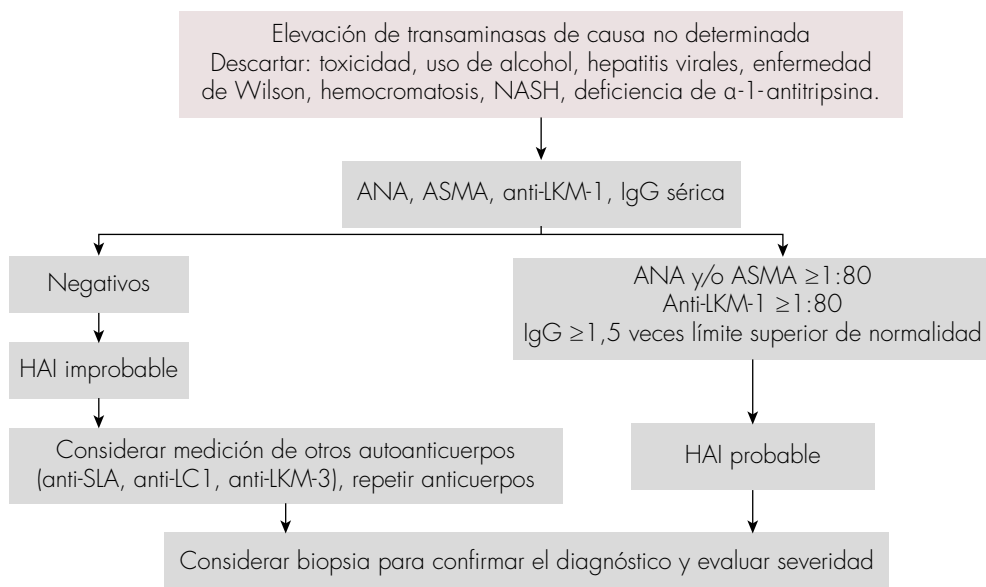


Figura 2. Algoritmo de abordaje diagnóstico para la hepatitis autoinmune (HAI). NASH: esteatohepatitis no alcohólica; ANA: anticuerpos antinucleares; ASMA: anticuerpos antimúsculo liso; anti-LKM: anticuerpos antimicrosomales de hígado y riñón; anti-SLA: anticuerpos antiantígeno soluble hepático; anti-LC1: anticuerpos anticitosol hepático; anti-LKM-3.

Además, en algunas ocasiones han sido aplicados por fuera de su intención original; por ejemplo, en la evaluación de los pacientes con síndromes de solapamiento con CBP. No han sido evaluados en pacientes con falla hepática aguda ni en los pacientes con disfunción del injerto después de trasplante hepático [2]. Es importante recalcar que los resultados de dichos sistemas de puntaje nunca deben reemplazar el razonamiento clínico, y que la no aplicación o la mala interpretación de los resultados puede llevar a errores diagnósticos. En la **figura 2** se presenta un algoritmo de abordaje diagnóstico para la hepatitis autoinmune.

Conclusión

La HAI es una enfermedad heterogénea y constituye un reto para el médico. Debe

ser considerada como diagnóstico diferencial en todos pacientes con hepatopatía aguda o crónica, independientemente del sexo, la edad y la raza. El diagnóstico se basa en datos clínicos y de laboratorio, incluyendo la medición de autoanticuerpos y la histología hepática, la cual también permite establecer la severidad y descartar otras patologías. Los puntajes diagnósticos se deben utilizar en el contexto de un adecuado juicio clínico, no reemplazan al mismo, y permiten una mejor aproximación, disminuyendo los errores diagnósticos.

Referencias

1. Manns MP, Lohse AW, Vergani D. Autoimmune hepatitis-Update 2015. *J Hepatol* 2015;62:S100-111. <https://doi.org/10.1016/j.jhep.2015.03.005>.

2. **Czaja AJ.** Diagnosis and management of autoimmune hepatitis: Current status and future directions. *Gut Liver* 2016;10:177-203. <https://doi.org/10.5009/gnl15352>.
3. **Al-Chalabi T, Underhill JA, Portmann BC, McFarlane IG, Heneghan MA.** Impact of gender on the long-term outcome and survival of patients with autoimmune hepatitis. *J Hepatol* 2008;48:140-147. <https://doi.org/10.1016/j.jhep.2007.08.013>.
4. **Verma S, Torbenson M, Thuluvath PJ.** The impact of ethnicity on the natural history of autoimmune hepatitis. *Hepatology* 2007;46:1828-1835. <https://doi.org/10.1002/hep.21884>.
5. **European Association for the Study of the Liver.** EASL Clinical Practice Guidelines: Autoimmune hepatitis. *J Hepatol* 2015;63:971-1004. <https://doi.org/10.1016/j.jhep.2015.06.030>.
6. **Gregorio GV, Portmann B, Reid F, Donaldson PT, Doherty DG, McCartney M, et al.** Autoimmune hepatitis in childhood: a 20-year experience. *Hepatology* 1997;25:541-547. <https://doi.org/10.1002/hep.510250308>.
7. **Czaja AJ.** Autoimmune hepatitis after liver transplantation and other lessons of self-intolerance. *Liver Transpl* 2002;8:505-513. <https://doi.org/10.1053/jlts.2002.33485>.
8. **Kerkar N, Hadzic N, Davies ET, Portmann B, Donaldson PT, Rela M, et al.** De-novo autoimmune hepatitis after liver transplantation. *Lancet* 1998;351:409-413. [https://doi.org/10.1016/S0140-6736\(97\)06478-7](https://doi.org/10.1016/S0140-6736(97)06478-7).
9. **González-Koch A, Czaja AJ, Carpenter HA, Roberts SK, Charlton MR, Porayko MK, et al.** Recurrent autoimmune hepatitis after orthotopic liver transplantation. *Liver Transpl* 2001;7:302-310. <https://doi.org/10.1053/jlts.2001.21449>.
10. **Stirnemann G, Ebadi M, Czaja AJ, Montano-Loza AJ.** Recurrent and de novo autoimmune hepatitis. *Liver Transpl* 2019;25:152-166. <https://doi.org/10.1002/lt.25375>.
11. **Martínez-Casas OY, Díaz-Ramírez GS, Marín-Zuluaga JI, Muñoz-Maya O, Santos O, Donado-Gómez JH, et al.** Differential characteristics in drug-induced autoimmune hepatitis. *JGH Open* 2018;2:97-104. <https://doi.org/10.1002/jgh3.12054>.
12. **Bjornsson E, Talwalkar J, Treeprasertsuk S, Kamath PS, Takahashi N, Sanderson S, et al.** Drug-induced autoimmune hepatitis: clinical characteristics and prognosis. *Hepatology* 2010;51:2040-2048. <https://doi.org/10.1002/hep.23588>.
13. **Johnson PJ, McFarlane IG.** Meeting report: International Autoimmune Hepatitis Group. *Hepatology* 1993;18:998-1005. <https://doi.org/10.1002/hep.1840180435>.
14. **Alvarez F, Berg PA, Bianchi FB, Bianchi L, Burroughs AK, Cancado EL, et al.** International Autoimmune Hepatitis Group Report: review of criteria for diagnosis of autoimmune hepatitis. *J Hepatol* 1999;31:929-938. [https://doi.org/10.1016/S0168-8278\(99\)80297-9](https://doi.org/10.1016/S0168-8278(99)80297-9).
15. **Hennes EM, Zeniya M, Czaja AJ, Parés A, Dalekos GN, Krawitt EL, et al.** Simplified criteria for the diagnosis of autoimmune hepatitis. *Hepatology* 2008;48:169-176. <https://doi.org/10.1002/hep.22322>.
16. **Feld JJ, Dinh H, Arenovich T, Marcus VA, Wanless IR, Heathcote EJ.** Autoimmune hepatitis: Effect of symptoms and cirrhosis on natural history and outcome. *Hepatology* 2005;42:53-62. <https://doi.org/10.1002/hep.20732>.
17. **Kogan J, Safadi R, Ashur Y, Shouval D, Ilan Y.** Prognosis of symptomatic versus asymptomatic autoimmune hepatitis: a study of 68 patients. *J Clin Gastroenterol* 2002;35:75-81. <https://doi.org/10.1097/00004836-200207000-00016>.
18. **Díaz-Ramírez GS, Marín-Zuluaga JI, Donado-Gómez JH, Muñoz-Maya O, Santos-Sánchez O, Restrepo-Gutiérrez JC.** Characterization of patients with autoimmune hepatitis at an university hospital in Medellín-Colombia: cohort study. *Gastroenterol Hepatol* 2018;41:87-96. <https://doi.org/10.1016/j.gastrohep.2017.09.003>.
19. **Czaja AJ.** Acute and acute severe (fulminant) autoimmune hepatitis. *Dig Dis Sci* 2013;58:897-914. <https://doi.org/10.1007/s10620-012-2445-4>.
20. **Nikias GA, Batts KP, Czaja AJ.** The nature and prognostic implications of autoimmune hepatitis with an acute presentation. *J Hepatol* 1994;21:866-871. [https://doi.org/10.1016/S0168-8278\(94\)80251-3](https://doi.org/10.1016/S0168-8278(94)80251-3).
21. **Aljumah AA, Al-Ashgar H, Fallatah H, Albenmoussa A.** Acute onset autoimmune hepatitis:

- Clinical presentation and treatment outcomes. *Ann Hepatol* 2019;18:439-444. <https://doi.org/10.1016/j.ahep.2018.09.001>.
22. Yasui S, Fujiwara K, Yonemitsu Y, Oda S, Nakano M, Yokosuka O. Clinicopathological features of severe and fulminant forms of autoimmune hepatitis. *J Gastroenterol* 2011;46:378-390. <https://doi.org/10.1007/s00535-010-0316-3>.
 23. Fujiwara K, Fukuda Y, Yokosuka O. Precise histological evaluation of liver biopsy specimen is indispensable for diagnosis and treatment of acute-onset autoimmune hepatitis. *J Gastroenterol* 2008;43:951-958. <https://doi.org/10.1007/s00535-008-2254-x>.
 24. Bernal W, Ma Y, Smith HM, Portmann B, Wendon J, Vergani D. The significance of autoantibodies and immunoglobulins in acute liver failure: a cohort study. *J Hepatol* 2007;47:664-670. <https://doi.org/10.1016/j.jhep.2007.05.011>.
 25. Stravitz RT, Lefkowitz JH, Fontana RJ, Gershwin ME, Leung PS, Sterling RK, et al. Autoimmune acute liver failure: proposed clinical and histological criteria. *Hepatology* 2011;53:517-526. <https://doi.org/10.1002/hep.24080>.
 26. Udell JA, Wang CS, Tinmouth J, FitzGerald JM, Ayas NT, Simel DL, et al. Does this patient with liver disease have cirrhosis? *JAMA* 2012;307:832-842. <https://doi.org/10.1001/jama.2012.186>.
 27. Wong GW, Yeong T, Lawrence D, Yeoman AD, Verma S, Heneghan MA. Concurrent extrahepatic autoimmunity in autoimmune hepatitis: implications for diagnosis, clinical course and long-term outcomes. *Liver Int* 2017;37:449-457. <https://doi.org/10.1111/liv.13236>.
 28. Gronbaek L, Vilstrup H, Pedersen L, Jepsen P. Extrahepatic autoimmune diseases in patients with autoimmune hepatitis and their relatives: A Danish nationwide cohort study. *Liver Int* 2019;39:205-214. <https://doi.org/10.1111/liv.13963>.
 29. Al-Chalabi T, Boccato S, Portmann BC, McFarlane IG, Heneghan MA. Autoimmune hepatitis (AIH) in the elderly: a systematic retrospective analysis of a large group of consecutive patients with definite AIH followed at a tertiary referral centre. *J Hepatol* 2006;45:575-583. <https://doi.org/10.1016/j.jhep.2006.04.007>.
 30. Teufel A, Weinmann A, Kahaly GJ, Centner C, Piendl A, Worns M, et al. Concurrent autoimmune diseases in patients with autoimmune hepatitis. *J Clin Gastroenterol* 2010;44:208-213. <https://doi.org/10.1097/MCG.0b013e3181c74e0d>.
 31. Zychowska M, Wozniak Z, Maj J. Vulvo-vaginal-gingival-pilar lichen planus in a patient with autoimmune hepatitis. *Int J Dermatol* 2018;57:1500-1501. <https://doi.org/10.1111/ijd.14184>.
 32. Halac U, Al Dhaybi R, Powell J, Bouron-Dal Soglio D, Álvarez F. Unusual association between autoimmune hepatitis and severe pyoderma gangrenosum. *J Pediatr Gastroenterol Nutr* 2010;50:219-221. <https://doi.org/10.1097/MPG.0b013e31819a62f5>.
 33. Boberg KM, Chapman RW, Hirschfield GM, Lohse AW, Manns MP, Schrupf E, et al. Overlap syndromes: the International Autoimmune Hepatitis Group (IAHG) position statement on a controversial issue. *J Hepatol* 2011;54:374-385. <https://doi.org/10.1016/j.jhep.2010.09.002>.
 34. Martínez-Casas OY, Díaz-Ramírez GS, Marín-Zuluaga JI, Santos O, Muñóz-Maya O, Donado-Gómez JH, et al. Autoimmune hepatitis-primary biliary cholangitis overlap syndrome. Long-term outcomes of a retrospective cohort in a university hospital. *Gastroenterol Hepatol* 2018;41:544-552. <https://doi.org/10.1016/j.gastrohep.2018.05.019>.
 35. Czaja AJ. Autoantibody-negative autoimmune hepatitis. *Dig Dis Sci* 2012;57:610-624. <https://doi.org/10.1007/s10620-011-2017-z>.
 36. Homberg JC, Abuaf N, Bernard O, Islam S, Alvarez F, Khalil SH, et al. Chronic active hepatitis associated with antiliver/kidney microsome antibody type 1: a second type of "autoimmune" hepatitis. *Hepatology* 1987;7:1333-1339. <https://doi.org/10.1002/hep.1840070626>.
 37. Czaja AJ, Manns MP, Homburger HA. Frequency and significance of antibodies to liver/kidney mi-



- chromosome type 1 in adults with chronic active hepatitis. *Gastroenterology* 1992;103:1290-1295. [https://doi.org/10.1016/0016-5085\(92\)91518-9](https://doi.org/10.1016/0016-5085(92)91518-9).
38. **Mehendiratta V, Mitroo P, Bombonati A, Navarro VJ, Rossi S, Rubin R, et al.** Serologic markers do not predict histologic severity or response to treatment in patients with autoimmune hepatitis. *Clin Gastroenterol Hepatol* 2009;7:98-103. <https://doi.org/10.1016/j.cgh.2008.08.043>.
 39. **Vergani D, Alvarez F, Bianchi FB, Cancado EL, Mackay IR, Manns MP, et al.** Liver autoimmune serology: a consensus statement from the committee for autoimmune serology of the International Autoimmune Hepatitis Group. *J Hepatol* 2004;41:677-683. <https://doi.org/10.1016/j.jhep.2004.08.002>.
 40. **Baeres M, Herkel J, Czaja AJ, Wies I, Kanzler S, Cancado EL, et al.** Establishment of standardised SLA/LP immunoassays: specificity for autoimmune hepatitis, worldwide occurrence, and clinical characteristics. *Gut* 2002;51:259-264. <https://doi.org/10.1136/gut.51.2.259>.
 41. **Mieli-Vergani G, Vergani D, Czaja AJ, Manns MP, Krawitt EL, Vierling JM, et al.** Autoimmune hepatitis. *Nat Rev Dis Primers* 2018;4:18017. <https://doi.org/10.1038/nrdp.2018.17>.
 42. **Czaja AJ.** Behavior and significance of autoantibodies in type 1 autoimmune hepatitis. *J Hepatol* 1999;30:394-401. [https://doi.org/10.1016/S0168-8278\(99\)80096-8](https://doi.org/10.1016/S0168-8278(99)80096-8).
 43. **Czaja AJ, Carpenter HA.** Autoimmune hepatitis with incidental histologic features of bile duct injury. *Hepatology* 2001;34:659-665. <https://doi.org/10.1053/jhep.2001.27562>.
 44. **Hofer H, Oesterreicher C, Wrba F, Ferencic P, Penner E.** Centrilobular necrosis in autoimmune hepatitis: a histological feature associated with acute clinical presentation. *J Clin Pathol* 2006;59:246-249. <https://doi.org/10.1136/jcp.2005.029348>.
 45. **Shen Y, Lu C, Men R, Liu J, Ye T, Yang L.** Clinical and pathological characteristics of autoimmune hepatitis with acute presentation. *Can J Gastroenterol Hepatol* 2018;2018:3513206. <https://doi.org/10.1155/2018/3513206>.
 46. **Wu S, Yang Z, Zhou J, Zeng N, He Z, Zhan S, et al.** Systematic review: diagnostic accuracy of non-invasive tests for staging liver fibrosis in autoimmune hepatitis. *Hepatol Int* 2019;13:91-101. <https://doi.org/10.1007/s12072-018-9907-5>.
 47. **Gassert DJ, Garcia H, Tanaka K, Reinus JF.** Corticosteroid-responsive cryptogenic chronic hepatitis: evidence for seronegative autoimmune hepatitis. *Dig Dis Sci* 2007;52:2433-2437. <https://doi.org/10.1007/s10620-006-9665-4>.
 48. **Czaja AJ.** Performance parameters of the diagnostic scoring systems for autoimmune hepatitis. *Hepatology* 2008;48:1540-1548. <https://doi.org/10.1002/hep.22513>.
 49. **Yeoman AD, Westbrook RH, Al-Chalabi T, Carey I, Heaton ND, Portmann BC, et al.** Diagnostic value and utility of the simplified International Autoimmune Hepatitis Group (IAIHG) criteria in acute and chronic liver disease. *Hepatology* 2009;50:538-545. <https://doi.org/10.1002/hep.23042>.